

三尖瓣膜移植 8例 報告

金 容 珍*

〈指導: 李寧均 教授*〉

= Abstract =

Tricuspid Valve Replacement; A Report of 8 Cases

Yong Jin Kim,* M.D.

(Director; Prof. Yung-Kyoon Lee*, M.D.)

Between April 1976 and March 1978, six cases of tricuspid valve replacement were done in the Department of Thoracic Surgery, Seoul National University Hospital.

There were 4 men and 2 women and the age of the patients ranged from 17 years of the youngest to 48 years of the oldest. Most of them had characteristic symptoms of tricuspid valve disease, such as a systolic murmur audible over the lower sternum and varying with respiration, pulsatile and distended neck vein, and an enlarged and pulsatile liver. Preoperative functional levels according to NYHA Classification were class III in 4 cases, and class IV in 2 cases. Most of the cases showed moderate to severe cardiomegaly in chest films and elevated right atrial pressure on preoperative right heart catheterization.

Five of them underwent concomittent mitral valve replacement and one pulmonary valvotomy. All of them showed tricuspid insufficiency resulted from massive dilatation of annulus, destructive lesions of valve structure, or both anomalies.

One postoperative hospital death was accounted and the cause of death was low out-put syndrome. All survivors showed clinical improvement and cardiomegaly regressed and left hospital in a good condition.

Attendum; Recently 2 more cases of tricuspid valve replacement with mitral valve replacement were done after this review.

I. 緒 論

弁膜疾患에 對한 外科的 治療로서 1925년의 Souttar의 閉鎖式僧帽弁膜口開大術에서 비롯하여, 1950年代中 半期부터는 心肺機에 依한 開心術의 始作과 더불어 弁

膜疾患에 對한 直視下의 開放性 手術이 可能하게 되었고, 1960年 人工弁膜移植의 成功的 試圖가 있는 後부터는 弁膜疾患에 對한 外科的 適應도 擴大되었다.

後天性心臟疾患中 三尖弁膜疾患은 다른 弁膜疾患에 比하여 特 強調되었다. 三尖弁膜 單獨病變은 물론 흔한 것은 아니지만 다른 弁膜疾患과 마찬가지로 류마치熱이 主原因이 되어 三尖弁膜에도 많은 例에서 病變을 일으킬 수 있고, 特히 이러한 弁膜疾患에 對한 經驗은

*서울大學校 醫科大學 胸部外科學 教室

僧帽弁膜, 或은 大動脈弁膜手術에 重大한 影響을 미친다는 것이 確實하여 그것들에 對한 正確하고 適切한 治療가 強調되고 있다.

三尖弁膜疾患의 外科的 療法으로 單純弁膜切開術, 弁膜片成形術, 纖維輪成形術, 弁膜移植術 등이 있으나, 다른 弁膜疾患과 關聯되어, 特히 僧帽弁膜疾患時에 發生하는 二次的인 變化에 對한 外科的 治療의 適應은 現在까지 分析되고 報告되었다. 이러한 外科的 治療의 適應을 바탕으로 1976年 4월부터 1978年 3월까지 서울大學病院 胸部外科에서 治驗하였던 6例의 三尖弁膜移植患者에 對하여 臨床觀察 및 文獻考察을 하였다.

Ⅲ 觀察對象 및 成績

1) 症例

三尖弁膜移植術을 施行하였던 6例中 男性 4例, 女性 2例이었다. 年齡分布는 17歲에서 48歲 사이였고, 臨床症狀의 發現時期부터 入院까지의 病歷期間은 最下 7年에서 最高 16年이었다(제 1 표).

後天性弁膜疾患의 主要原因이 되는 류마치熱 或은 류마치性心炎을 앓은 過去歷을 4例(症例 I, II, IV, VI)에서 疑心할 수 있었으며, 手術前 檢塞症의 過去歷을 가

Table 1. Case Summary.

Case.	Age & Sex.	Sx. Duration.	Diagnosis.
Case I.	30. M.	12 years.	MSI+TI.
Case II.	34. M.	15 years.	MSI+TI.
Case III.	48. F.	16 years.	MI+TI.
Case IV.	41. F.	7 years.	MS+TI.
Case V.	17. M.	from childhood.	PS+TI+PFO.
Case VI.	17. M.	7 years.	MSI+TI.

MSI: mitral stenoin sufficiency.
PFO: patent foramen ovale.

MS: mitral stenosis.

TI: tricuspid insufficiency.

진 例는 없었다. 症例 V에서는 幼年期부터 運動時 青色症 및 呼吸困難이 있어 入院時 先天性心臟疾患을 疑心하였다.

2) 自覺症狀 및 理學的 所見

入院時 自覺症狀으로 全例에서 運動時 呼吸困難, 기좌성呼吸困難, 心悸亢進, 疲勞感, 或은 虛弱症例를 보였으며, 症例 I, II, V例에서는 運動時 青色症도 呼訴하였다.

理學的所見上 全例에서 中等度에서 甚한 頸靜脈擴張.

頸靜脈波動, 肝肥大를 보였으며, 그 外 所見으로 大部分의 例에서 輕度에서부터 甚한 浮腫, 腹水等을 觀察하였다.

聽診所見은 全例에서 不規則한 心搏動과 三尖弁膜部位나 下胸部에서 收縮期心雜音과, 症例 V를 除外한 나머지에서 P₂의 增強을 보였으며, 그外 同伴된 弁膜疾患에 對한 心雜音 및 心音所見을 聽診할 수 있었다.

入院당시의 NYHA分類에 依하면 Class III가 4例, Class IV가 2例이었다(제 2 표).

Table 2. Preoperative Physical Findings.

Findings.	Case I.	II.	III.	IV.	V.	VI.
Neck vein engorgement.	++	+++	+	+	+	++
Jugular pulse.	++	++	±	±	+	++
Hepatomegaly.	4FBP.	4FBP.	2FBP.	2FBP.	3FBP.	4FBP.
Ascites.	++	+	-	±	±	+
Pitting edema.	++	+	±	±	+	++
NYHA functional class.	IV.	IV.	III.	III.	III.	II.

3) 檢査所見

手術前 류마치熱의 活動性을 疑心할 만한 臨床症勢는 없었다. 류마치熱의 血清檢査로서, ASO titer,

C-reactive protein, RA test, ESR 等の 檢査上에서 陽性反應을 보인 例가 있었으나, 류마치熱의 活動性이 있다고 判斷하지 않았다.

그外 小便檢査, 血液學的檢査, 肝機能檢査 등에서 手術前 큰 異狀은 없었으나, 肥機能檢査上 大部分의 例에서 正常値의 上端 或은 正常値보다 약간 增加된 所見을 보였다. 그러나 手術後 右心不全의 好轉等으로 大部分의 例에서 退院時에는 體外循環과 關係없이 肝機能의 向上과 肝肥大의 減少乃至 消失되었다.

手術前 施行한 血力學的 檢査中에서 末梢靜脈壓은 最下 16CmH₂O부터 最高 26CmH₂O로 大部分 增加되었으려, 循環時間이 測定된 3例에서도 遲延되어 있었다. 右心臟카테타檢査所見은 大部分 輕度에서 中等度의 高肺動脈壓의 所見을 보였고, 三尖弁膜閉鎖不全에서 흔히 보이는 右心房壓의 增加 및 巨大한 心房 V波를 觀

察하였다(제 3 표).

心電圖檢査上 症例 V을 除外한 全例에서 心房細動을 觀察하였으며, 症例 V에서는 頻發한 早期心室收縮을 보였다. 心臟電氣의 位置도 大部分의 例에서 右側偏位를 보였으려, 右心室肥大는 症例 III을 除外하고는 全例에서 觀察할 수 있었다. 手術後 心電圖上의 變化로는 症例 V에서 手術前 心電圖所見에 第 1度房室遮斷이 添加되었고, 症例 VI에는 完全右側束支遮斷이 添加되었고, 그 外의 變化는 없었다(제 4 표).

胸部 X-線 所見으로는 全例에서 中等度에서 高度의 心臟陰影擴大를 觀察하였으며 症例 V를 除外한 全例에서 肺血管陰影의 增加 및 肺動脈幹의 擴張을 觀察하

Table 3. Preoperative Hemodynamic Findings.

Studies.	Case I.	II.	III.	IV.	V.	VI.
1. Peripheral venous pressure. (cmH ₂ O)	24.5	26		16	17	24
2. Circulation time. (second)						
Arm To Lung.		15			15	14
Arm To Tongue.		55			26	60
3. Right heart catheterization(mmHg)						
Pulmonary wedge.	$\bar{30}$	$\bar{22}$	$\bar{4}$	$\bar{18}$		
Pulmonary artery.	55/25	80/50	24/9	35/20		68/38
Right ventricle.	70/0	80/20	32/0	40/5	140/0	68/0
Right atrium.	15/0	30/20	15/4	15/0	30/5	22/8

Table 4. Preoperative EKG Findings.

Findings.	Case I.	II.	III.	IV.	V.	VI.
1. Axis.	RAD	RAD	NAD	RAD	RAD	RAD
2. Heart position.	vert.	intermed.	vert.	vert.	semivert.	vert.
3. Chamber hypertrophy.	RVH.	RVH	LVH	RVH	RVH	RVH
4. Rhythm.	AF	AF	AF	AF	PVC	AF
	PVC	PVC		PVC		PVC

RAD; right axis deviation.

vert.: vertical.

RVH: right ventricular hypertrophy. (LVH; left)

AF: auricular fibrillation.

NAD: normal axis deviation.

Intermed.: intermediate

PVC: premature ventricular contracture.

었다. 手術後 症例 III은 第 2日째 死亡하여 追跡觀察이 不可能하였으나, 그 外의 全例에서 手術後 心臟陰影의 減少를 보였으려, 肺血管陰影은 症例 V를 除外하고는 退院時 減少하였으려, 症例 V에서는 增加하였다(제 5 표).

手術前後의 各症例 單純胸部 X-線 所見은 다음과 같다(Fig. I. II. III. IV. V. VI).

4) 手術 및 結果

三尖弁膜移植術을 施行하였던 全例中, 單一 三尖弁膜病變으로 三尖弁膜移植術을 施行한 例는 없었으려,

Table 5. Chest X-Ray Findings.

Findings.	Case I.	II.	III.	IV.	V.	VI.
1. Cardiomegaly.	marked	marked	marked	moderate	moderate	moderate
C-T ratio						
pre-op.	84%	80%	79%	73%	70%	71%
Post-op.	79%	71%		65%	66%	60%
Cardiac volume.						
pre-op.	2834cc.	2735cc.	1496cc.	1344cc.	1856cc.	2250cc.
post-op.	2184cc.	2264cc.		1212cc.	1459cc.	1627cc.
2. Pulmonary vascularity.	↑↑	↑↑	↑↑↑	↑↑	↓↓	↑↑
3. Pulmonary conus bulging.	bulging.	bulging.	bulging.	bulging.	bulging.	bulging.
4. Heart shape.	triangular	triangular	globular	triangular	globular	round
5. Others.		pleural effusion.	interlobar effusion.			

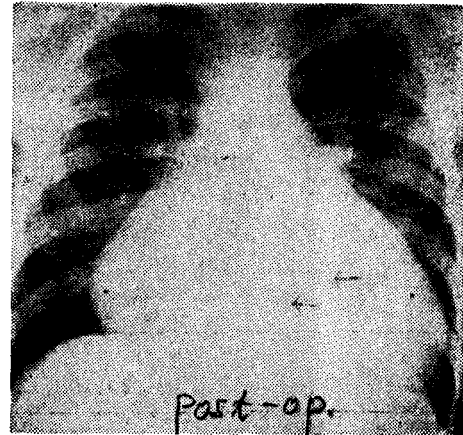
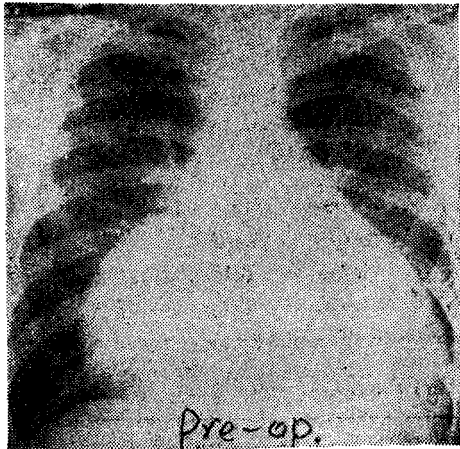


Fig. 1. *Arrows indicate valve position. (Case I)

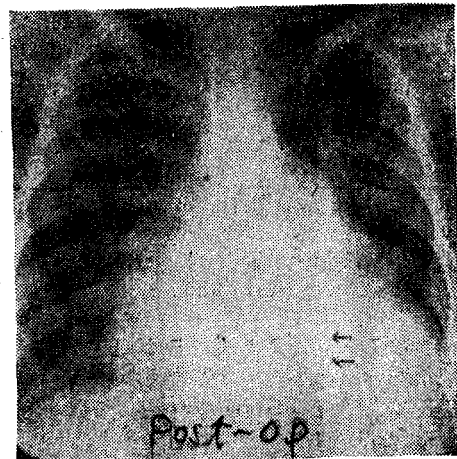
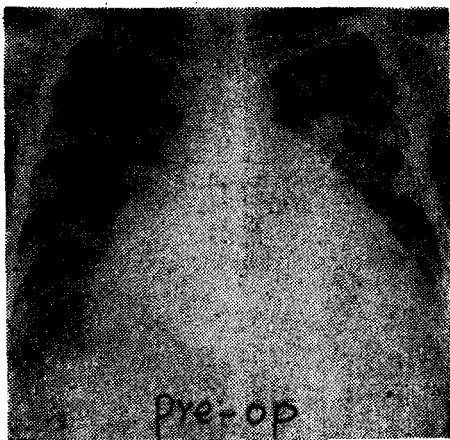


Fig. 2. (Case II)

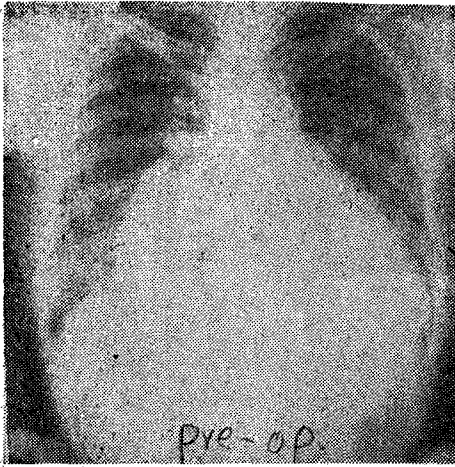


Fig. 3. (Case II)

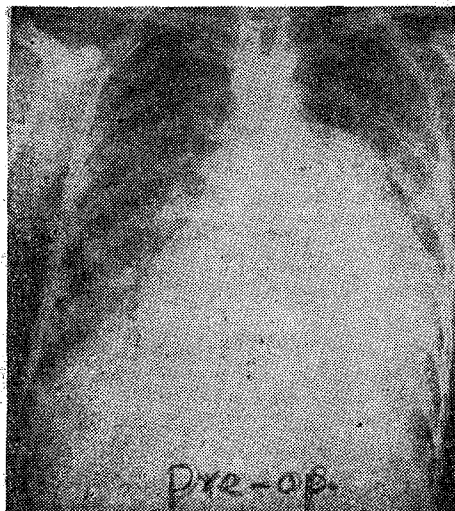


Fig. 4. (Case IV)

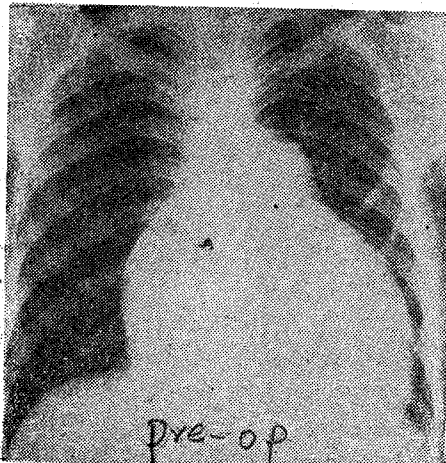
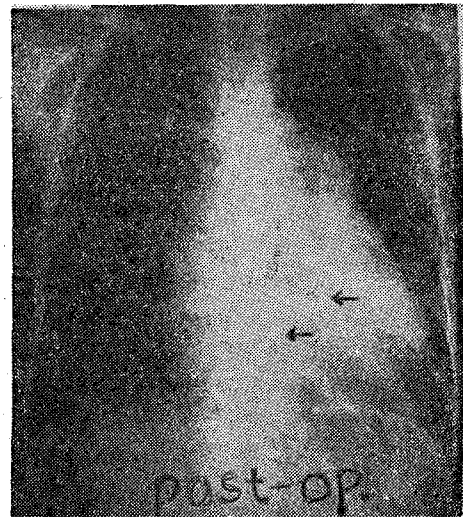
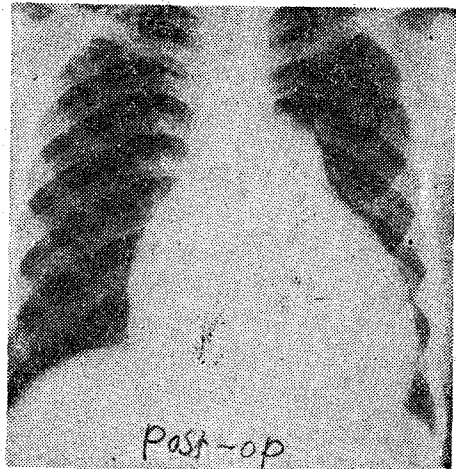


Fig. 5. (Case V)



다른 弁膜疾患과 同伴되었거나, 或은 그 結果로 생긴 二次的인 것이 大部分이었다.

三尖弁膜移植術을 받은 全例에서 甚한 三尖弁膜閉鎖不全이 있었다. 弁膜의 變形은, 全例에서 甚한 纖維輪의 擴張을 보였으며, 그外 部分的으로 弁膜片의 纖維化, 縮少 等の 弁片破壞所見 心乳頭筋의 融合等의 所見을 觀察하였다.

三尖弁膜移植術을 施行한 6例中 5例에서 僧帽弁膜移植術이 同時에 施行되었고, 나머지 1例에서는 肺動脈弁膜切開術이 同時 施行되었다. 各弁膜移植時에 使用되었던 人工弁膜은 아래와 같았다(제 6 표).

弁膜移植을 施行하는 體外循環手術로서 全例에서 中等度の 底體溫法을 使用하였으며, 경우에 따라서는 局所冷却 大動脈크램프 心停止法, 或은 電氣心室細動法을 併用하였다.

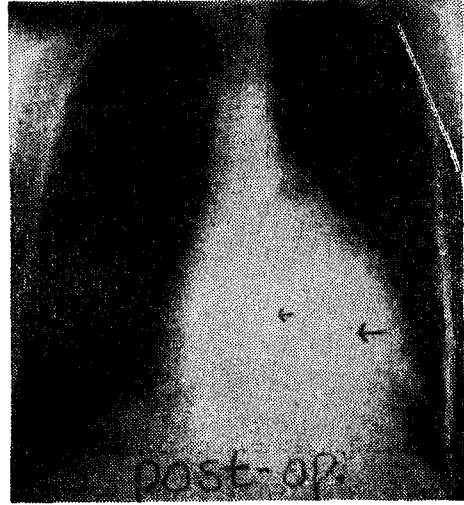



Fig. 6. (Case VI)

Table 6. Operations.

Case.	Operation.	Pump Time.	Hypothermia.
Case I.	MVR with Smeloff-Cutter valve 32mm. TVR with Björk-Shiley valve 29mm.	228min.	22.5°C(27.8°C).
Case II.	MVR with Carpentier-Edwards valve 31mm. TVR with Carpentier-Edwards valve 29mm.	129min.	25.3°C(27.8°C).
Case III.	MVR with Carpentier-Edwards valve 29mm. TVR with Carpentier-Edwards valve 27mm.	124min.	26°C (28.8°C).
Case IV.	MVR with Björk-Shiley valve 27mm. TVR with Hancock valve 29mm.	163min.	26°C (28.0°C).
Case V.	Pulmonary valvotomy. TVR with Smeloff-Cutter valve 35.5mm. Primary closure of patent foramen ovale.	110min.	23°C (27.2°C).
Case VI.	MVR with Carpentier-Edwards valve 29mm. TVR with Carpentier-Edwards valve 29mm.	154min.	27.2°C(28.0°C).

MVR: mitral valve replacement.

TVR: tricuspid valve replacement.

手術後 大部分의 例에서 輕度에서 甚한 低心搏出量 症候群을 經驗하여, Isuprel, Dopamine, Epinephrine, Effortil, Digoxin 等を 靜脈內 注射하여 處置하였다. 症例 V에서는 手術後 完全房室遮斷이 있었으나, 數日 後에 正常同律로 回復되었고, 症例 III은 甚한 低心搏 出量症候群(low cardiac output syndrome), 急性腎 不全等으로 手術後 2日째에 死亡하였다. 此外 手術後 發生한 合併症으로 心不全의 惡化, 心囊滲出, 栓塞症, 肋膜滲出等을 經驗하였으나 退院時는 好轉되었으며, 左大腿動脈栓塞症이 發生하였던 症例 VI에서는 Fo

garty 카테타에 依한 血栓除去術을 施行하여 治療하였 다(제 7 표).

心臟弁膜移植後 抗凝固治療는 全例에서 施行하였고, 人工弁膜移植患者인 경우에는 永久投藥을, 組織弁膜移 植患者는 手術後 約 6個月間 施行함을 原則으로 하였 다. 抗凝固治療의 合併症으로 症例 IV에서 弁膜移植手 術後 約 4個月 後에 右側子宮周圍部出血로 子宮 및 子 宮附屬器切除術을 施行하여 合併症없이 治療하였다.

生存患者 全例에서 退院時 狀態 好轉되었으며, 全例 에서 現在까지 追跡中이다.

Table 7. Post-operative Findings.

Case.	Bleeding.	Assist ventilation.	Eventful complications.
Case I.	910cc.	24hours.	pericardial effusion. main wound bleeding & infection. post-op. mild low out-put.
Case II.	1150cc.	44hours.	post-op. mild low out-put. Bradycardia. Right foot drop.
Case III.	790cc.	Expired.	Low out-put, acute renal failure. Expired on POD 2nd.
Case IV.	860cc.	6days.	Post-op. mild low out-put. Atelectasis. Left femoral artery thromboembolism. main wound infection.
Case V.	935cc.	23hours.	Post-op. heart block, Bradycardia.
Case VI.	1370cc.	18hours.	Post-op. mild low out-put. Post-op. ventricular arrhythmia. Pleural effusion.

Ⅲ. 考 案

三尖弁膜病變이 주로 류마치熱에依해서惹起된다고 하나, 細菌性心內膜炎의 結果에依해서도 생길 수 있으며, 卽外 先天性三尖弁膜狹窄症, Ebstein Anomaly, Atrioventricular Cushion defect, Carcinoid 心臟疾患, 右心內腫瘍, 外傷性三尖弁膜破裂等에서도 報告되었다.^{2,3,5,10,15,17)} 그러나 僧帽弁膜疾患이나 大動脈弁膜疾患에 二次的으로 發生하는 機能的 三尖弁膜閉鎖不全或은 다른 弁膜疾患과 同伴된 三尖弁膜의 病變에 對한 治療의 重要性이 強調되고 있다. 特히 三尖弁膜病變과 同伴된 경우의 大部分의 惡者는 甚한 心不全, 低下된 心筋機能으로 手術後 殘存하는 三尖弁膜不全이 있을 때에는 보다 많은 例에서 手術後 惡化 및 死亡率을 가져오므로 同伴된 三尖弁膜病變에 對한 適切한 矯正이 要求되었다.^{1,3,12,14)} 本考察에서도 手術前 甚한 心不全 및 心臟肥大, 低心搏出量을 觀察하였으며, 全例에서 NYHA分類 Ⅲ, Ⅳ群에 屬하였다.

三尖弁膜疾患中 特히 三尖弁膜閉鎖不全症의 特徵의 所見은 물론 三尖弁膜不全의 程度에 따라 다르지만 下胸部에서 呼吸에 따라 變하는 收縮期 心雜音, 擴張된 或은 波動하는 頸靜脈, 肝肥大, 或은 肝波動을 觸知할 수 있으며, 心電圖上 甚한 右心房, 右心室肥大, 心房

細動을 흔히 보이며, 右心臟카테타檢査上 巨大한 V波 및 上昇된 右心房壓의 所見을 보인다 하였다.^(1,3,11,14) 李考察에서도 程度의 차이는 있으나 거의 全例에서 上記의 所見을 보여 手術前에 三尖弁膜閉鎖不全을 疑心하였고, 三尖弁膜病變에 對한 外科的 治療에 對備하였다.

三尖弁膜疾患의 構造的 變化로서 單純狹窄型, 狹窄閉鎖不全型, 閉鎖不全型으로 區分할 수 있다. 單純狹窄이나 狹窄閉鎖不全症은 大部分의 例에서 류마치熱의 結果로 惹起되고, 閉鎖不全은 여러 原因으로 惹起될 수 있으나, 一般的으로는 纖維輪의 甚한 擴張, 或은 류마치熱의 結果로 생기는 弁膜의 病變에 起因한다.^{3,11,14)} 本考察에서도 大部分의 三尖弁膜의 變化는 僧帽弁膜疾患에 合併 또는 續發하였다. 手術 所見으로는 纖維化, 弁膜破壞 弁膜下 造造의 收縮 및 變形을 觀察하였다.

三尖弁膜疾患의 外科的 適應은 現在까지 論難되고, 姑息의 治療가 強調된 적도 있으나, 많은 例의 單純閉鎖不全도 僧帽弁膜疾患이나 大動脈弁膜疾患의 手術後 三尖弁膜機能이 다시 回復될 것이라고 반드시 期待할 수 없으므로, 手術中 置視下에서 三尖弁膜病變에 對한 正確한 評價가 強調된다.^{1,7,14)}

三尖弁膜疾患의 外科的 手技로서 弁膜切開術, 弁膜成形術, 纖維輪成形術, 弁膜移植術이 있으며, 그것들에 對한 各各의 手術適應이 主張되었다. 三尖弁膜閉鎖

不全의 治療로서 纖維輪成形術은 주로 同伴된 弁膜疾患의 矯正후 分明한 好轉이 期待되는 右心室肥大가 原因이 되어 甚한 纖維輪擴張된 例에서 그 適應이 勸告되었다. (1,3,14) 三尖弁膜移植은 주로 류마치熱에 의한 弁膜片變形으로 弁片의 構造的 變化, 弁膜下構造的 變形으로 單純 弁膜成形術이나 纖維輪成形術로는 長期間의 症狀緩和를 期待할 수 있는 弁膜變形이나, 그外 心內膜炎에 의한 弁膜弁片 등의 穿孔, 不可逆한 三尖弁膜機能不全에 適應되고 있다. 1,3,5,14,18)

1957年 Gott에 依어 人工弁膜移植의 成功的 試圖이 있는 後부터⁶⁾ 至今까지 三尖膜移植에서도 여러 種類의 球型弁膜, 圓板型弁膜, 組織弁膜 등이 使用되었으며,¹³⁾ Carpentier에 依한 폐지大動脈弁膜을 glutaldehyde로 處理하여 frame에 固定한 弁膜의 成功的 移植後, 三尖弁膜移植에도 重大한 役割을 하게 되었으며, 그 長點이 強調되었다. 3,8,10) 本考察에서는 球型弁膜으로 Smeloff-Cutter弁膜, 圓板型弁膜으로는 Bjork-Shiley弁膜 組織弁膜으로는 Hancock弁膜, Carpentier-Edwards弁膜 Angell-shiley弁膜 등을 使用하였다.

三尖弁膜移植術의 手術死亡은 過去에는 약 18%라고 報告하였다. 물론 다른 弁膜移植術과 關聯되어 Merin은 26%, Ellis는 27%, Carpentier는 31%, Bigelow, Lillehei도 거의 비슷한 成績을, Starr 등은 6%를 報告하였으며, 三尖弁膜移植이 包含된 重複弁膜移植時에서도 手術死亡率은 큰 차이를 보이지 않았다고 報告하였다.³⁾ 그러나 近來의 進歩된 手術手技와 全般的인 治療의 向上은 三尖弁膜移植死亡率을 5% 內外까지 報告하였다. 1,3,4,10,12,14,16)

手術死亡의 主原因은 低心搏出量症候群 不整脈, 右心不全 등의 順이며, 低心搏出量症候群에 對한 治療가 強調되고 있다. 3,9,12)

本考察에서도 大部分의 例에서 輕度에서 甚한 心筋不全을 經驗하였고, 1例에서는 低心搏出量症候群으로 死亡하였다.

弁膜移植術後 合併症으로 血栓, 出血, valve failure, 溶血性貧血, 細菌性心內膜炎, 心不全, 弁膜周邊漏出 등이 出現하는데 本考察에서도 1例에서 手術後 약 4個月後에 抗凝固治療中 自然的 子宮周圍出血을 經驗하였다

IV. 結 論

1976年 4월부터 1978年 3월까지 서울大學病院 胸部外科에서 施行하였던 6例의 三尖弁膜移植患者에 對한 臨床觀察과 아울러 文獻考察을 하였다.

***最近 서울大學病院 胸部外科에서 38歲 男子에

Angell-Shiley 組織弁膜을 使用하여 三尖弁膜移植 및 僧帽弁膜移植을 施行하였고, 39歲 女子에 Hancock組織弁膜을 使用하여 三尖弁膜移植 및 僧帽弁膜移植을 各 施行하여 좋은 手術結果를 얻었다.

(本大學內科 李迎雨教授의 協調에 感謝한다)

REFERENCES

1. A. Carpentier, A. Deloche, G. Hanania, J. Forman, Ph. Sellier, A. Piwnica, Ch. Dubost, D.C. McGoon.; *Surgical Management of Acquired Tricuspid Valve Disease, J. Thorac. & Cardiovasc. Surg.* 67:53. 1974.
2. Agustin Arbulu. Norman W. Thoms, Robert F. Wilson.; *Valvectomy without Prosthetic Replacement: A life saving operation for tricuspid pseudomonas endocarditis, J. Thorac. & Cardiovasc. Surg.* 64:104. 1972.
3. Albert Starr.; *Acquired Disease of the Tricuspid Valve, Surgery of the Chest, 3rd Ed.* 1976.
4. Aston S.J, et al.; *Cardiac valve replacement: A seven-year follow-up, J. Thorac. & Cardiovasc. Surg.* 61:547. 1971.
5. B. Vidne, Morris J, Levy.; *Tricuspid valve endocarditis: Prosthetic replacement, J. Thorac. & Cardiovasc. Surg.*
6. Ellis, F.H.; *Surgery for Acquired Mitral Valve Disease, 1967.*
7. George E. Reed, Arthur D. Boyd, Frank C. Spencer, Richard M. Engelman, O. Wayne Isom, Joseph N. Cuningham.; *Operative management of tricuspid regurgitation, Circ.* 44: III-96. 1976.
8. Glen R. Rhodes, Charles L. McIntosh.; *Evaluation of hemolysis following replacement of atrioventricular valves with porcine Xenograft (Hancock) valves, J. Thorac. & Cardiovasc. Surg* 73:312. 1977.
9. Glen R. Rhodes, Charles L. McIntosh, David R. Redwood, Samuel B. Itscoitz, Stephen E. Epstein.; *Clinical & hemodynamic result following tricuspid valve replacement; Mechanical vs porcine Xenograft prosthesis, Circ.* 56: II-122. 1977.
10. G. Merin et al.; *Surgery for tricuspid valve disease, Recent Trends in Cardiovascular & Tho-*

- racic Surgery. 1975.*
11. I. Sylvia Crawley, Douglas C. Mortis, Barry D. Silverman,: *Valvular heart disease, The Heart. 4th. Ed. 1978.*
 12. John C. Bigelow, Rodney H. Herr, James A. Wood, Albert Starr,: *Multiple Valve Replacement: Review of Five years' Experience, Circ. 38:656, 1968.*
 13. Joseph Buragan, Joseph Escher, Bertrand Coblenz, Robert Mehrez, Jean Lenegre,: *Positive systolic venous pulses after replacement of tricuspid valve by Starr-Edwards ball valve prosthesis, Amer. J. Cardiol. 23:785, 1969.*
 14. Kazumi et al.: *Surgical Treatment of Tricuspid Insufficiency: Experience with 25 patients, Disease of Chest. 53:599, 1968.*
 15. Michael Honey, Matthias Paneth,: *Carcinoid heart disease: Successful tricuspid valve replacement, Thorax. 30:464, 1975.*
 16. Oyer P.E. et al.: *Valve replacement with Starr-Edwards and Hancock prosthesis: Comparative analysis of late morbidity & mortality, Ann. Surg. 186:301, 1977.*
 17. Su-Chiung Chen, Hillel Laks, Leonard Fagan, David Terschulze B.S., George Kaiser, Hendrick Barner, Vallee L. Willman,: *Valve replacement in Children, Circ. 56: II-117, 1977.*
 18. Tohru Mori, Soichiro Kitamura, Eduardo Verruno, Gagriel Kanaan, Jerome Harold Kay,: *Tricuspid valve replacement. J. Thorac. & Cardiovasc. Surg. 68:30, 1974.*