

## 심실중격결손증 수술후 발생한 Aspergillus 심내막염\*

임승평\*\* · 김용진\*\* · 김중환\*\* · 이영균\*\*  
지제근\*\*\* · 장자준\*\*\*

—Abstract—

### Aspergillus Endocarditis after Open Heart Surgery (VSD Closure)

Seung Pyung Lim, M.D.,\*\* Yong Jin Kim, M.D.,\*\* Chong Whan Kim, M.D.,\*\*  
Yung-Kyoon Lee, M.D.,\*\* Je Geun Chi, M.D.,\*\*\* Ja Joon Jang, M.D.,\*\*\*

A 15-year-old boy having a small VSD was readmitted with clinical manifestations of acute endocarditis and aortic regurgitation one month after open heart surgery.

In spite of vigorous treatment with broad spectrum antibiotics, high fever persisted.

*Pseudomonas aeruginosa* was isolated just one time among several blood cultures.

Progressive pulmonary infarction due to embolization progressive congestive heart failure and D.I.C. caused patient's death. *Aspergillus* was found in autopsy specimen.

### I. 서 론

심장수술의 병발증으로 발생한 세균성 심내막염은 모든 심장수술 환자의 1~2%를 차지하는 잘 알려진 질환인데 반해 진균성 심내막염은 매우 드물고 진단이 어려우며 대개는 깊은 관심을 보이지 않았던 질환이다. 그러나 최근 심장외과분야의 급격한 발전과 인공판막의 도입 등으로 그 발생 빈도는 날로 증가하고 있다(1,2).

진균성 심내막염의 원인균으로는 주로 *Candida*(2,3,4) *Sp.*이지만, *Histoplasma*, *Coccidioides*, *Cryptococcus*, *Blastomycoides*, *Aspergillus* 등도 드물게나마 보고되어

있다. 특히 *Aspergillus Sp.*에 의한 심내막염에는 수술을 받지 않은 환자에서 여러차례 보고된 바 있으며, 1964년 Newman과 Cordell<sup>5)</sup>에 의해서 처음으로 승모판막대치수술후 발생예가 보고되었다. 또한 Stein 등<sup>6)</sup>도 인공판막대치수술후 발생된 *Aspergillus* 심내막염에 관하여 언급한 바 있다. Ambury 등<sup>7)</sup>은 심실중격결손증 교정수술후 patch prosthesis에서 비롯된 치명적인 *Aspergillus* 심내막염 2예를 보고했다.

서울대학교병원 흉부외과에서는 심실중격결손증 수술후 발생한 *Aspergillus* 심내막염 1예를 경험하였기에 부검소견 및 문헌고찰과 아울러 보고하는 바이다.

\* 본 논문은 제 35차 대한흉부외과학회 월례집담회에서 발표된 것임.

\*\* 서울대학교 의과대학 흉부외과학교실

\*\*\* 서울대학교 의과대학 병리학교실

\*\* Department of Cardiovascular Surgery, College of Medicine, Seoul National University.

\*\*\* Department of Pathology, College of Medicine, Seoul National University.

### II. 증 례

허○○, 15세, 남자.

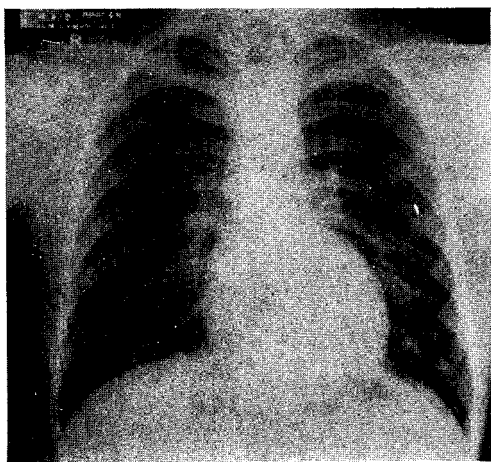
**1 차입원 (1978.8.1 ~ 16) :**

환자는 고등학교학생으로 매년 학교에서 실시하는 신체검사서 우연히 심장병이 있다는 말을 듣고 본원 외래를 통해 흉부외과에 입원하였다.

환자는 어릴때부터 자주 감기를 앓은 것 외에는 아무런 자각증상을 느끼지 못했고, 과거력이나 가족력에서도 특기할 사항은 없었다.

이학적 소견상, 혈압은 140/90 mmHg, 맥박은 분당 78 회로 규칙적이었으며, 체온도 36.7°C로 정상이었다. 흉부청진상 Grade III 정도의 수축기심잡음이 좌측흉골연을 따라 제 4 늑간에서 최강으로 들리는 것 이외에는 모두 정상 소견을 보였다. 검사실소견을 보면 Bilirubin 1.02 mg %, Alkaline phosphatase 9.65 인 것 외에는 혈액검사, 소변검사, 간기능검사 및 대변검사는 모두 정상범위에 속했다.

흉부단순촬영소견은 중등도의 심확대와 폐동맥혈류량의 증가를 보이고 있으며 (Fig. 1) 심전도검사는 좌심실비대의 소견을 보였다. 우심도자병검사상 우심방과 우심실사이에서 5% 정도의 산소포화도 차이를 보였으며 폐동맥압은 28/8 mmHg, 우심실압은 33/-4 mmHg로 심실중격결손증이 존재함을 시사하고 있다. 이상의 결과를 종합하여 심실중격결손증이라는 진단아래 1978년 8월 3일 수술을 시행하였다. 수술은 심폐기사용과 아울러 중등도의 저체온법 및 심마비용액 (Bretschneider's solution)을 사용하여 흉골정중절로 개흉하였다. 대동맥관막 적하부에서 1.0 x 0.5 cm 크기의 심실중격결손을 발견 Teflon felt patch를 사용하여 폐쇄하였다. 수술후



**Fig. 1.** 수술전 흉부사진 소견 중등도의 심확대와 폐동맥혈류량의 증가를 보이고 있다.

환자는 혈압 130~150 mmHg, 맥박은 분당 120~130 회로 규칙적이었으며, 호흡수는 분당 24~28 회로 비교적 순조롭게 유지되었으며 소변양도 시간당 40~80 ml 였다. 수술 다음날부터 Digitalization 을 시작하였으며 수술후 3일째 흉관을 모두 제거하였다. 그리고 항생제로는 Cefalosporin 제와 Aminoglycoside 제제를 퇴원하는 날까지 사용하였다. 수술후 환자는 37.5°C~39°C의 고열이 있었는데 혈액배양, Widal 검사등을 실시하였으나 모두 음성이었다. 또한 흉부단순촬영상 이상소견은 보이지 않았다.

수술후 14일째 환자는 수술부위에 약간의 염증을 남긴채 경쾌퇴원하였다. 퇴원당시 환자의 이학적 소견을 보면 혈압은 130/80 mmHg, 맥박은 분당 92 회로 규칙적이었으며 체온은 36.7°C였다. 흉부청진상 호흡음은 청명하게 들렸으며 심잡음도 거의 들리지 않았고 간은 촉진되지 않았다. 검사실소견도 모두 정상범위에 속했다.

퇴원후 환자는 2~3일에 한번씩 심한 고열이 있었으며, 점점 악화되어 퇴원 2주후부터는 하루 2~3회씩 고열이 반복, 호흡곤란 및 빈맥등과 함께 나타났다고 한다. 이러한 증상들은 더욱더 악화되어 퇴원 4주후 환자는 다시 본원 외래를 통하여 소아과에 입원하였다.

**2 차입원 (1978.9.15 ~ 10.10) :**

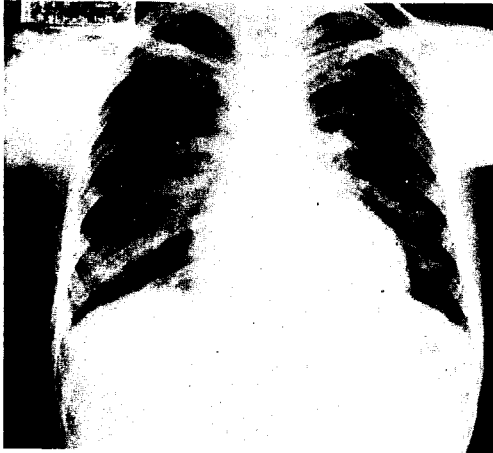소아과로 재입원할 당시, 환자의 이학적소견을 보면 혈압은 상지 120~130/0 mmHg, 하지 120~130/0 mmHg로 심한 맥압차 (pulse pressure widening)를 보였으며, 맥박은 분당 120 회로 규칙적이었으나 빠른편이었으며 체온은 38.8°C 그리고 호흡수는 분당 40회였고 전신상태는 매우 최약해져 있었다.

흉부청진상 Grade IV~V 정도의 수축기 심잡음이 좌측흉골연을 따라 제 3, 제 4 늑간에서 주로 들렸으며 thrill도 촉진되었다. 또한 심잡음의 양상도 때때로 이완기 심잡음이나 계속적인 기계적 심잡음으로 바뀌고 있었다. 호흡음은 맑게 들렸다. 복부에서는 간이 3횡지 정도 만져졌으며 De Musset sign 양성, Quincke's pulse (t), 그리고 사지에는 부종이 있었다. 따라서 대동맥관막폐쇄부전증을 동반한 심내막염이라는 진단하에 혈액배양을 포함한 각종검사를 실시하는 한편, 광범위 항생제를 투여하기 시작하였다.

검사실소견은 혈액소지가 8.4 g%로 심한 빈혈을 나타내고 있었으며, 백혈구는 26800/mm<sup>3</sup>로 매우 증가되어 있었고 혈청 알부민은 2.8 mg %, 혈청 GOT, GPT는 각각 59 u와 126 u 그리고 LDH는 760 u로 비정상적으로 나타났다.

흉부단순촬영소견은 수술전보다 증강된 심확대와 부

재모양의 부분적인 음영의 증가를 보임으로써 폐울혈 (pulmonary infarction)을 시사하고 있었으며 (Fig.2), 심전도검사에는 좌심실비대 이외에는 다른 변화를 보이지는 않았다.



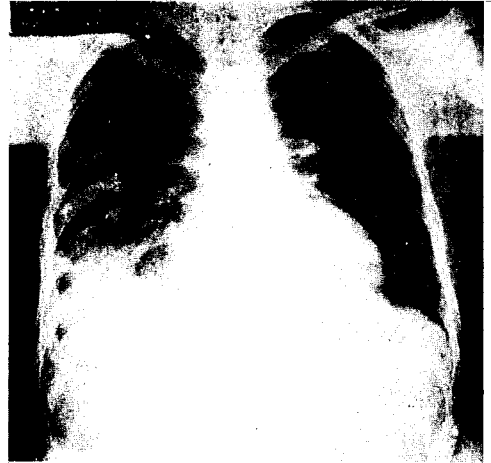**Fig. 2.** 재입원당시 흉부사진 소견  
수술전보다 증강된 심확대와 부재모양의 부분적인 음영의 증가를 우측폐 하부에서 볼 수 있다.

입원후 환자는 기침을 심하게 했으며 객담에 피가 섞여 나오기 시작하였다.

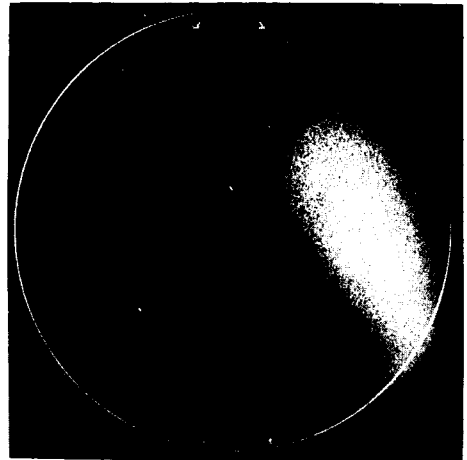
입원 제2일, 환자는 39°5'C 정도의 고열이 계속되면서 사지에 동통을 호소하기 시작했으며, 구강점막에는 홍반성의 반점 (Erythematous patch)이 나타나기 시작했다. 또한 청진상 moist rale이 우측폐하부에서 들렸으며 Grade IV-V 이완기 심잡음이 좌측 흉골연을 따라 들렸다. 그리고 사지의 부종은 점점 심해지기 시작했다. 따라서 항생제 (methicillin)를 추가하여 투여하기 시작했다.

입원 제7일, 기침은 더욱 심해지고 고열은 여전히 계속되었으며 우측 견갑봉을 호소하기 시작하였다. 흉부청진상 Grade IV-V 정도의 수축기 및 이완기 심잡음이 좌측흉골연을 따라 제2, 제3늑간에서 주로 들렸으며 호흡음은 전체적으로 감소되어 있었고 우측폐하부에서는 moist rale이 점점 더 심하게 들렸다. 따라서 흉부단순촬영 및 Lung Scan을 실시하였다.

입원당시 실시한 혈액배양 결과는 4회 모두 음성이었다. 흉부단순촬영소견은 전에 비해 폐울혈이 더 악화되면서 mottled infiltration이 우측폐에서 뚜렷해졌다 (Fig.3). 또한 Lung Scan에서도 우측폐 하부에서 perfusion defect를 나타냈다 (Fig.4).



**Fig. 3.** 재입원 10일째 흉부사진 소견  
우측폐 하부의 폐울혈이 더 악화되면서 mottled infiltration을 보이고 있다.



**Fig. 4.** Lung Scan  
우측폐 하부에서 perfusion defect를 보이고 있다.

입원 제11일, 모든 시도에도 불구하고 전연 호전의 기미를 보이지 않았으므로 항생제를 Orbenin과 Amikin으로 바꾸어 투여하기 시작하였으며 재차 혈액배양검사를 실시하였다.

입원 제15일, 재차 실시한 혈액배양검사결과 Pseudomonas aeruginosa로 Gentamycin에 Susceptible한 것으로 나타났으므로 지금까지 투여하던 항생제를 Carbenicillin과 Gentamycin 그리고 Methicillin으로 바꾸어 투여하기 시작하였다. 그리하여 계속적인 항생제 이노제 및 Digoxin의 투여로 심부전증의 호전과 아울러

러 열도 약간 떨어지는 듯 하였다.

입원 제 17일째, 혈뇨가 나타나기 시작했으며 소변검 사상 알부민이 (+), 혈액검 사상 혈색소 6.3%, 백혈구수 12400/mm<sup>3</sup>, 혈색소관 8000/mm<sup>3</sup>, prothrombin time 26% 등으로 출혈성향을 보이기 시작하였으며 섬유소원시험 (Fibrinogen test) 결과 77mg로 매우 감소되어 있었다. 따라서 D.I.C라는 진단아래 항응고제 및 Steroid를 부여하기 시작하였다. 그러나 계속적인 수혈에도 불구하고 혈색소 8.2g%, 백혈구수 40600/mm<sup>3</sup> (Segment 93%), 혈소치 6000/mm<sup>3</sup>, reticulocyte 3.8% 그리고 24시간노단백 2.5g/2830ml였으며 입원 제 26일째 호흡곤란 및 발한이 심해지면서 혼수상태에 빠지기 시작했으며 이어서 곧 사망하였다.

### III. 부검소견 및 병리조직학적소견

부검에서의 주요소견은 심장과 폐에서 관찰되었다.심장은 수술부위에 약간의 유착 이외에는 외견상의 이상은 볼 수 없었다. 그러나 수술부위를 따라 전개해본 결

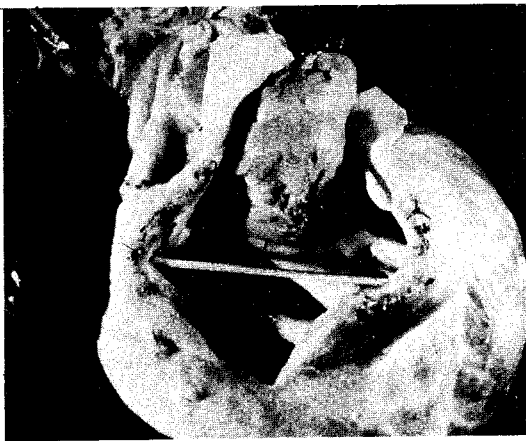


Fig. 5. Gross specimen of the heart at autopsy.

Right ventricle was opened along the surgical incision. Scar to reveal a huge thrombus which apparently started from repair site of ventricular septal defect. This thrombus was continuous through the defect and extended to the left ventricle to compress the septal leaflet of the aortic valve resulting aortic insufficiency. Note dilated right ventricle.

과, 폐동맥기시부로부터 시작되어 좌우 폐동맥으로 분지되는 부위까지 담적색의 혈전으로 가득차 있었다(Fig. 5, Fig.6). 이 혈전은 단단했으며 폐동맥판막직하부, 즉 Teflon으로 폐쇄한 심실중격결손부에서 시작되었다(Fig. 5). 이 혈전은 좌심실로도 돌출하고 있었는데 물론 수술부를 통하여 연결되고 있었다. 폐동맥으로 돌출한 혈전이 폐동맥내강을 완전히 폐쇄하고 (Fig.6) 있음에 반하여 좌심실로 돌출한 것은 대동맥 판막중 중격판막을 밀어부쳐 폐쇄부전의 증상을 나타내고 있었다. 좌심실에 있는 혈전은 0.7×0.8cm 크기의 회백색의 단단하며 그 외면은 비교적 평활하였다. 기타의 판막은 모두 정상이었으며 vegetation은 없었다. 우심실 및 우심방의 확장이 현저하였으나 심내막은 평활윤택하였다. 한편 폐동맥혈전은 부분적으로 우측 및 좌측 폐동맥분지, 그리고 폐내에서도 몇개의 혈전으로 관찰되었으며 이것으로 인하여 폐에 다발성 전색증 (embolism)으로 인한 경색증 (infarction)을 볼 수 있었다.

병리조직학적으로 심장 및 폐동맥의 혈전은 무수한 균사 (mycelia, hyphae)로 구성되어 있으며 섬유소 및 약간의 적혈구가 혼재해 있었다 (Fig.7). 이들 균사는 PAS 및 Gomori-Methenamine Silver 염색에서 각각 강양성으로 나타났다. 균사의 폭은 비교적 일정하였고 세장하였으며 분지를 이루되 대개 예각으로 되어있으며 분명한 분절 (Septation)을 나타내었다 (Fig.8).이상의 소

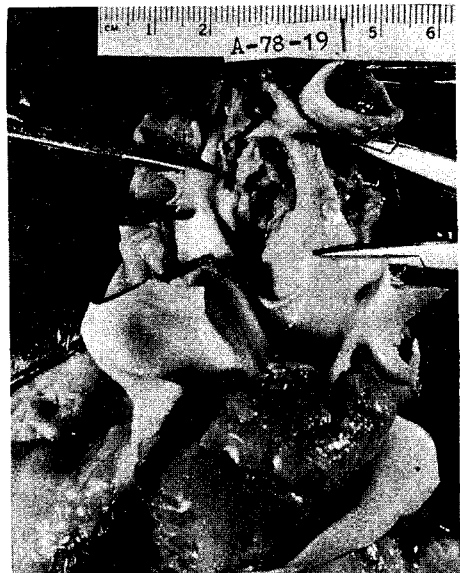

Fig. 6. Pulmonary artery thrombus extended toward the bifurcation site of the pulmonary artery.




Fig. 7. Photomicrograph of the right ventricular thrombus, revealing a huge number of mycelia. GMS×100.

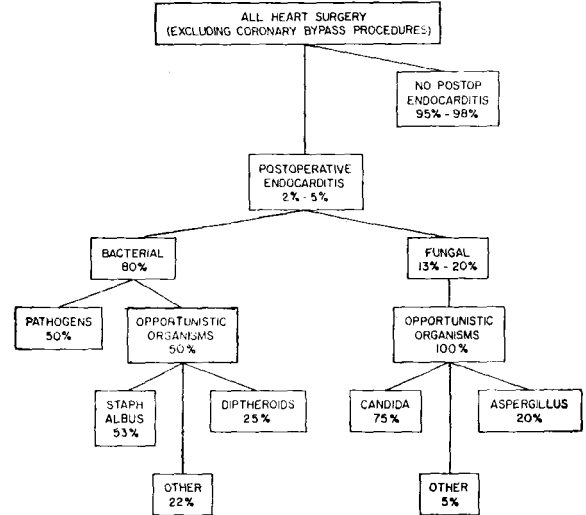


Fig. 8. The fungus was characterized by a relatively uniform slender mycelia that were branching acutely and exhibition of true septation. GMS×360.

견들로 이루어져 Aspergillus에 속하는 진균이라 생각된다. 이러한 진균부리는 수술부위의 혈전에서만 관찰되었으며 폐물혈을 일으킨 전색에서는 진균이 발견되지 않았다. 심실중격결손부는 전술한 바와 같이 이미 수술적으로 폐쇄된 것 외에 혈전으로 완전히 막혀 있었고 아마도 여기서 감염이 시작된 것이 아닌가 생각된다.

기타 장기에서는 심한 만성 물혈을 보인 간장과 비장 이외에는 특기할 만한 소견은 없었다.

#### IV. 고 안



1958년 Merchant 등<sup>3)</sup>이 진균에 의한 심내막염에 관한 문헌을 조사한 바, 그 당시 보고된 34예의 진균성 심내막염중 단지 4예만이 Aspergillus에 의한 것으로 밝혀졌다. 그로부터 14년후 보고된 Aspergillus에 의한 심내막염에는 39예로 늘어났다.

이러한 발생빈도의 현저한 증가는 심장 수술의 급격한 증가와 더불어 나타나게 된 것이라 할 수 있다. 심장수술후 발생한 Aspergillus에 의한 심내막염은 1960년 Hadorn<sup>8)</sup>이 처음으로 보고했으며 Newman과 Cordell<sup>5)</sup>은 인공판막에서 발생한 예를 처음으로 발표하였다.

발생빈도를 보면 관상동맥수술을 제외한 모든 심장수술후 발생하는 심내막염의 빈도는 2~5%에 달하며 이중 13~20%가 진균에 의한 것이라고 한다. 그리고 진균성 심내막염은 모두가 기회감염에 의한 것이며 그중의 20%가 Aspergillus Sp.에 의한 심내막염이라고 한다<sup>9)</sup>(Fig.9).

Aspergillus는 대기중에 가장 풍부하게 존재하는 진균으로서 350여종이 밝혀져 있으며, 주로 토양에 많이 존재하고 있다. 또한 곡류, 종자, 건조, 목축 및 밀가루에도 많이 존재한다. 또한 Aspergillus는 야생동물이나 가축, 특히 새나 소에게 pathogenic한 것으로 알려져 있으나 인체에는 일반적으로 non-pathogenic한 것으로 되어있다. 그러나 A. fumigatus는 보통환경에서는 인체에 대해 infectivity가 낮으나 숙주저항력(host resistance)이 저하된 경우에는 매우 치명적으로 될 수도 있다. 1955년 Zimmerman<sup>10)</sup>은 인체에 대한 진균성 감염의 선행조건으로 다음의 3가지 기본적인 요소를 제시하고 있다. 즉, 1) 백혈병이나 임파종같은 소모성

질환 (debilifating disease) 2) 진균의 침입경로가 될 만한 피부나 점막의 국소적 균열 3) 항암제, 혼몬제 및 항생제와 같은 약물에 의하여 파생되는 Saprophyte-host relationship의 교란등이다.

Aspergillus Sp.에 의한 가장 흔한 인체감염은 진균성 외이도염으로, 진균은 외이도의 Cerumen에 존재하는, 일차적으로는 Saprophytic하며 조직침투경향이 거의 없었던 것이다. 순환계의 진균감염경로는 단순히 이론적인 것으로 1942년 Wikler<sup>11)</sup>는 마약중독자가운데 6예의 monial endocarditis를 보고한 바 있는데, 이는 반복적으로 직접 정맥주사한 것이 감염경로가 된 것이 아닌가 생각했다. 또한 순환계의 진균성 감염의 기원은 정맥계내에 삽입되어 있는 카테타나 반복적인 needle puncture에 의한 지속적인 약물, 수액 및 혈액의 투여등으로 기일층 높아지고 있다. 심장수술은 그 자체가 심도자법, 심폐기, 개심술조작 및 수술실 환경등으로 감염원을 제공하고 있으며 인공판막 및 patch 등도 그 일부를 맡고 있다. 저자들이 경험한 예도 부검소견에서 보는 바와 같이 심실중격결손폐쇄에 사용한 patch에서 시작된 것이 아닌가 생각된다.

진균성심내막염의 진단은 일반적으로 의심이 되어야만 이루어질 수 있고 살아있는 동안 정확한 진단을 내리기란 매우 어려운 것이다. 그래서 Merchant 등은 다음과 같은 두가지 임상적 상황에서는 진균성 심내막염을 고려해야 한다고 강조했다. 즉, 1) 전신적인 진균성 질환이 있으면서 심내막염을 암시하는 증후를 동반한 환자에서, 의미있는 심잡음과 주요전색 (major emboli)의 증거가 있는 경우 2) 명백한 아급성 심내막염 환자에서 일반혈액배양이 음성인 경우.

저자들의 경험에에서도 수차례의 혈액배양 결과 단 1회에서만이 양성이고 나머지는 모두 음성이었으며 증상의 호전이 없었으므로 진균성 심내막염을 고려해야 할 것이다. 세균성 심내막염과 진균성 심내막염은 임상적 배경만으로는 구별할 수가 없다.

1968년 Mahvi 등<sup>13)</sup>은 개심술후 발생한 Aspergillus 심내막염에서 consumption coagulopathy에 관하여 처음으로 언급한 바 있으며 Doughten 등<sup>14)</sup>은 Aspergillus Sp. 자체가 출혈을 유발하는 것이 아니고 thrombotic Substance를 만들어내는 것이라고 주장하고 있으며 이런 경우 치료방법으로는 Heparin과 epsilon-aminocaproic acid<sup>15)</sup>, Heparin과 Steroid<sup>16)</sup> 또는 Heparin과 감소된 Clotting factor의 계속적인 보충등이 있다고 했다. 또한 이러한 복합적인 치료방법의 주요목적은 Heparin의 사용으로 coagulation process를 차단시키는데 있으며 그렇게 되면 즉시 감소되었던 Clotting factor들이 재생된다고 한다.

저자들의 경험에에서도 혈소판감소와 섬유소원감소등 D.I.C에 일치하는 소견을 보여 항응고제 및 steroid를 부여하였다.

진균성 심내막염의 진단이 어려운 이유중의 하나는 Aspergillus Sp.는 보통의 혈액배양배지에서 자라지만 그 속도가 너무 느리기 때문에 검사실에서 발견되기가 어렵다. Kammer 등<sup>12)</sup>은 2주일과 20일후에 각각 배양된 것을 언급한 바 있지만 대개의 검사실에서는 일주일 이상 경과하여 자라지 않으면 음성으로 판정하고 버리는 경우가 많다. 그러므로 배양이 되었다 하더라도 오염된 것으로 간주하여 버리는 경우가 종종있다.

A. fumigatus, A. flavus 등은 endotoxin을 생성하고 있는 것으로 알려져 있으므로 circulating Aspergillus Sp.의 endotoxin을 발견하는 혈청학적 방법이 이 질환의 조기진단에 도움이 될 것이다. 또한 미리 준비된 항체를 이용한 Latex particle agglutination도 하나의 진단방법이다.

치료방법으로는 인공판막에서 비롯된 경우 판막대치수술과 화학요법을 겸하는 것이 좋다. 그러나 전신적인 진균성 감염의 치료는 아직까지 만족스러운 것이 없다 1). Iodides는 단지 중등도의 효과만 나타낼 뿐이고 19) Amphotericin B는 어떤경우에 있어서는 candidiasis 치료에는 효과적<sup>21)</sup>이며 Peer<sup>20)</sup>는 pulmonary aspergillosis에서 좋은 결과를 얻었다고 보고한 바 있지만 진균성 심내막염의 치료에 있어서는 의존할 만한 것이 못되는 것 같다. Nystatin은 Amphotericin B에 비해서 비교적 효과적이며 경구 또는 국소적인 투여방법이 있으나 소화기관에서 흡수가 잘 안되므로 전신적인 질환에 있어서는 효과적인 것이 못된다. Nystatin mist의 흡입<sup>22)</sup>은 일부 pulmonary aspergillosis에 유용하다는 보고도 있다.

Shadomy의 연구조사에 의하면 Aspergillus의 75%가 flucytosine 12.5 μg/ml에 resistant 하지만 Amphotericin B와 flucytosine은 각각 그 작용부위가 다르므로 이들의 Combination은 어느정도 효과적인 것 같다고 했다. 즉, Amphotericin B와 같은 polyene antibiotics는 진균세포막에 있는 sterols과 결합하여 진균세포막의 투과성을 변화시키는 반면 fluoro pyrimidine의 일종인 flucytosine은 주로 pyrimidine과 결합하여 핵산의 생합성을 차단시킨다.

이외에 Griseofulvin도 있으나 이는 전신적인 진균성 질환에는 비효과적인 것으로 밝혀졌다.

## V. 결 론

서울대학교병원 흉부외과에서는 심실중격결손증 교정

수술후 발생한 치명적인 *Aspergillus* 심내막염 1예를 경험하였기에 부검소견 및 문헌고찰과 함께 증례를 보고하는 바이다.

## REFERENCES

1. Hyun, B.H. and Collier, F.C. : *Mycotic endocarditis following intracardiac operations. Report of four cases. New England J. Med.*, 263:1339, 1960.
2. Andriole, V.T., Kravetz, H.M., Roberts, W.C. and Utz, J.P. : *Fungal endocarditis. Am. J. Med.*, 32 : 251, 1962.
3. Merchant, R.K., Louria, D.B., Geisler, P.H., Edgcomb, J.H. and Utz, J.P. : *Fungal endocarditis. Review of literature and report of three cases. Ann. Int. Med.*, 48:242, 1958.
4. Lerner, P.I. and Weinstein, L. : *Infective endocarditis in antibiotic era. New England J. Med.*, 274:199, 1966.
5. Newman, W.H. and Cordell, A.R. : *Aspergillus endocarditis after open heart surgery. J. Thorac. & Cardiovasc. Surg.*, 48:652, 1964.
6. Stein, P.D., Harken, D.E. and Dexter, L. : *The nature and prevention of prosthetic valve endocarditis. Am. Heart J.*, 71:393, 1966.
7. Amoury, R.A., Bowman, F.O. and Malm, R.J. : *Endocarditis Associated with intracardiac prosthesis. J. Thorac. Cardiovasc. Surg.*, 51:36, 1966.
8. Hadorn, W. : *Aortic rupture caused by Aspergillus infection following operation in aortic stenosis. Endocarditis polyposa mycotica. Schweiz Med. Wochenscher.* 90:929, 1960.
9. Norenberg, R.G., Sethi, G.K., Scott, S.M. and Takaro, T. : *Opportunistic endocarditis following open heart surgery. Ann. Thorac. Surg.*, 19:592, 1975.
10. Zimmerman, L.E. : *Fatal fungus infections complicating other disease. Am. J. Clin. Pathol.*, 25:46, 1955.
11. Wikler, A., Williams, E.G., Douglass, E.D. and Emmons, C.W. : *Mycotic Endocarditis. J.A.M.A.*, 119:333, 1942.
12. Kammer, R.B. and Utz, J.P. : *Aspergillus species Endocarditis; The new face of a not so rare disease. Am. J. Med.*, 56:506, 1974.
13. Mahvi, T.A., Webb, H.M., Dixon, C.D. and Boone, J.A. : *Systemic aspergillosis caused by Aspergillus niger after open heart surgery. J.A.M.A.* 203:178, 1968.
14. Doughten, R.M. and Pearson, H.A. : *Disseminated intravascular coagulation associated with Aspergillus endocarditis. J. of Ped.*, 73:576, 1968.
15. Merskey, C., Johnson, A.J., Pert, J.H., and Wohl, H. : *Pathogenesis of fibrinolysis in defibrination syndrome. Effect of heparin administration. Blood* 24:701, 1964.
16. Hjort, P.F., Rapaport, S.I. and Jorgensen, L. : *Purpura fulminans; Report of a case successfully treated with heparin and hydrocortisone. Scandinavian J. Haemat.*, 1:169, 1964.
17. Kinsky, S.C. : *Alterations in the permeability of Neurospora crassa due to polyene antibiotics. J. Bacteriol.*, 82:889, 1961.
18. O'Donovan, G.A., Newhard, J. : *Pyrimidine metabolism in micro-organisms. Bacteriol. Rev.*, 34: 178, 1970.
19. Finegold, S.M., Will, D. and Murray, J.F. : *Aspergillosis. A Review and report of 12 cases. Am. J. Med.*, 27:463, 1959.
20. Peer, E.T. : *Case of Aspergillosis Treated with Amphotericin B. Dis. Chest*, 38:222, 1960.
21. Sanger, P.W., Taylor, F.H., Robicsek, F., Germuth, F., Senterfit, L. and McKinnon, G. : *Candida infection as a complication of heart surgery. J.A.M.A.*, 181:88, 1960.
22. Procknow, J.J. : *Treatment of opportunistic fungus infections. Lab. Invest.*, 11:1217, 1962.