

장기역위증 및 우심증을 동반한 DORV

— 치험 1 예 보고 —

안 혁 · 김용진 · 노준량 · 서경필

—Abstract—

Total Correction of Double-Outlet Right Ventricle with Situs Inversus, Dextrocardia, Subaortic Ventricular Septal Defect, and Pulmonic Stenosis

Ahn Hyuk, M.D., Yong Jin Kim, M.D.
Joon Rhyang Roh, M.D., Kyung Phill Suh, M.D.

A case of successful surgical correction of double-outlet right ventricle with situs inversus, dextrocardia, subaortic ventricular septal defect, and pulmonic stenosis is described. The great vessels were normally related but in mirror-image arrangement. Another coronary artery anomaly, single origin of coronary artery and a large anomalous coronary artery coursed across the right ventricular outflow tract, was accompanied. Intracardiac repair with a Dacron tunnel conduit and extracardiac jumping graft with a valved conduit gave an excellent result.

서 론

Double-Outlet Right Ventricle은 상당히 드문 선천성 심장기형으로써, 이의 수술적 치료는 1957년^{1,2)} Kirklin에 의해서 internal conduit를 사용하여 처음 시도되었다. 최근에 와서 이러한 심장기형을 성공적으로 수술하고, 많은 저자들이 이 방면에 경험을 쌓아가며, 그들의 보고가 이 선천성 심장기형의 수술적 치료에 기본적인 지침이 되고있다.

저자들은 최근에 장기역위증 및 우심증, 폐동맥 판막 협착증을 동반한 DORV를 성공적으로 수술치험 하였기에 문헌고찰과 함께 보고하는 바이다.

증 례

환자는 19살 남자환자로서 유아기부터 가끔씩 산소결

핍성 발작(Cyanotic Spell)을 일으켰으며, 커가면서 운동성 호흡곤란을 보였다. 성장하면서도 1년에 한번 내지 두번 정도의 산소결핍성 발작을 보이곤 하였다. 입원 10일전 갑자기 발작이 나타나서 다른 병원에서 응급치료를 받다가 본원으로 전원되었다.

가족력 상에는 특기할 만한 사항이 없었다.

이학적 소견상 환자는 약간의 청색증을 보이면서 영양상태는 불량하였다. 혈압은 150/90 mmHg, 맥박은 분당 108회로 규칙적이었다. 중등도의 결막출혈을 보였으며, 공막의 황달은 없었다. 흉부청진상 호흡음은 정상하였고, 심음은 주로 흉곽 우측에서 들렸으며 규칙적이었다. 심침박동은 흉골우연에서 6cm 우측의 제 4 늑간에서 느껴졌으며, 흉골우연을 따라 Grade II~III의 수축기 심잡음이 들렸다. 복부소견상 간비대나 비장비대는 없었다. 신체말단부에서는 청색증과 고부치(Clubbing)를 보였으나 부종은 없었다.

서울대학교 의과대학 흉부외과학교실

Department of Chest Surgery, College of Medicine, Seoul National University

환자는 입원하여 검사하는 동안에도 네 차례의 산소결핍성 발작을 일으켰으며, 거의 운동을 할 수 없는 상태였다. 검사소견상 혈색소 20.7, 혈구분획 60%, 백혈구 $7,800/\text{mm}^3$ 이었으며 혈구침강속도는 $1\text{mm}/\text{hr}$ 였다. 그 외의 혈액화학요 및 대변검사, 혈액응고검사에서 아무런 이상이 없었다.

흉부단순 촬영상(Fig. 1) 심장은 우측에 위치 하였으며, 위내의 공기는 우측에 위치하여서 내장전위증 및 우심증이 있음을 알 수 있었으며, 폐혈류량 감소를 보였다. 심전도상(Fig. 2) 우심증 및 우심실 비대를 보이는 소견이었다. Echocardiography 상(Fig. 3) 심실중격과 대동맥의 전벽이 연결이 없는 것으로 큰 심실중격 결손이 있는 것을 알 수 있었으며, 우심실 및 대동맥의 확장을 보였다. 심도자검사를(table 1) 시행한 소견을 보면 좌심실과 우심실의 압력이 $140/10\text{mmHg}$ 로 같았으며, 폐동맥 압력이 $8/2\text{mmHg}$ 로 심한 폐동맥 관막협착증이 있음을 알 수 있었다. 이때 같이 시행한 좌심실 조영술

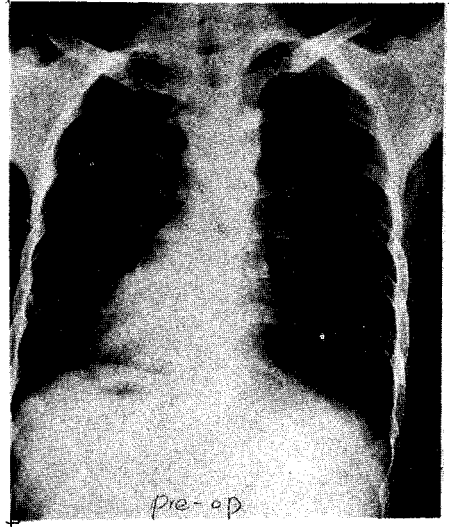


Fig. 1. 환자의 수술전 단순흉부촬영

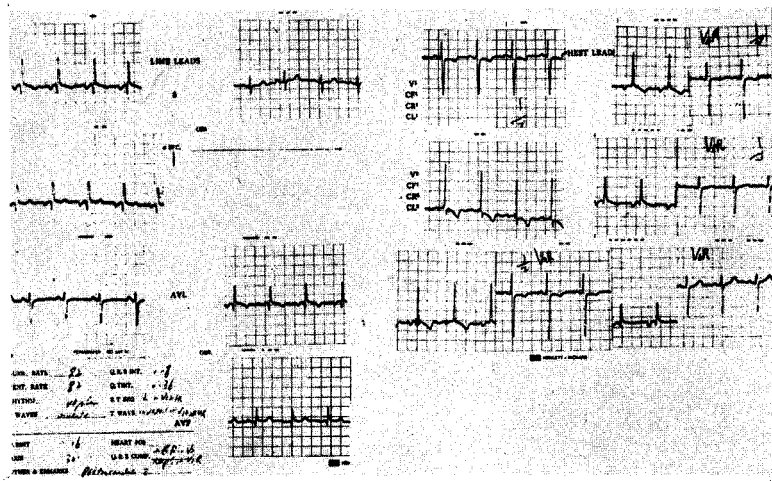


Fig. 2. 수술전 심전도

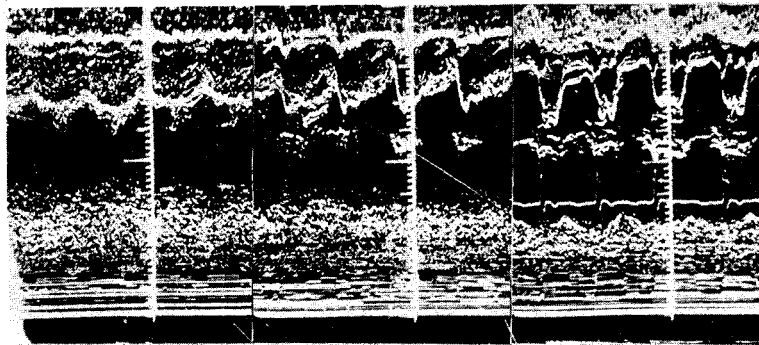


Fig. 3. 환자의 Echocardiography 수술전

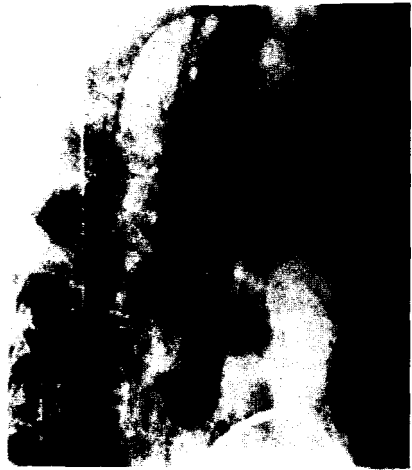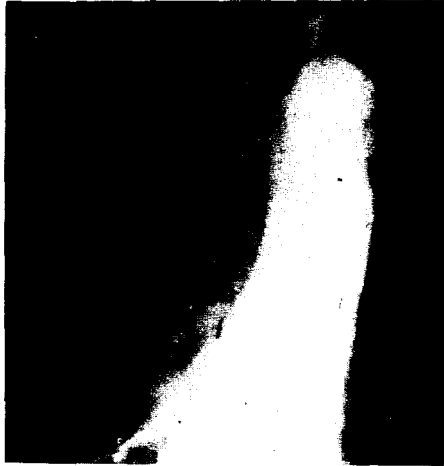


Fig. 4. Angiography.

A: A-P view B: lat view

에서(Fig. 4) 좌심실은 trabeculation 이 심하며 앞쪽에 위치하였고, 우심실은 trabeculation 이 심하지 않고 보다 뒤쪽에 위치하였다. 먼저 좌측에 위치한 상행대동맥이 subaortic conus 를 가진 우심실로 부터 나타났고, 이어서 우심실의 유출로(Outflow tract) 가 상행동맥과 평행하게 더 우측에서 희미하게 나타났다. 또한 커다란 심실중격결손을 통한 양행성 shunt 를 보였으며, 대동맥 기시부의 우측으로부터 이상적으로 큰 관상동맥이 뚜렷하게 나타났다.

이상의 소견을 종합하여 우심증 및 DORV 라는 진단 하에 수술을 시행하였다. 수술소견은(Fig. 5) 심첨이 우측을 향하고 있었으며 상하 대정맥이 우심방으로 들어가는 것을 보고 situs inversus 를 확인하였다. 폐동맥과 대동맥은 정상위치에 놓여있었지만 mirror-image 로 되어있었고, 폐동맥은 상당한 형성부전(hypoplasia) 를 보였다. 관상동맥은 후우측의 대동맥 기시부로부터 하나만 나오면서, 이상적으로 큰 분지를 내어 좌심실의

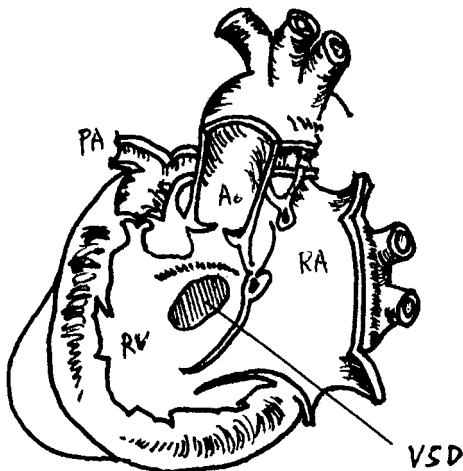


Fig. 5. Schematic Drawing of DORV with Dextrocardia Subaortic VSD, Pulmonary Stenosis (Lt. descending Aorta)

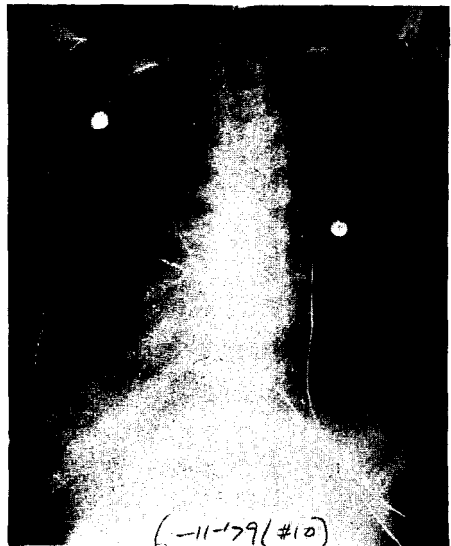


Fig. 6. 술후 10 일째의 흉부단순촬영. Valved conduit의 Hancock valve ring 이 보인다.

유출로를 가로 지르고 있었다. 25°C 정도의 중등도의 저체온법과 국소생각법을 병행한 체외순환법과 심마비 용액(Bretschneider Solution)을 사용하여 심정지후 큰 관상동맥의 분지를 다치지 않도록 주의하면서 좌심실 절개를 시행하였다. 폐동맥 판막은 심한 협착증을 보여서 그 직경이 5mm 미만이었으며, 대동맥 판막과 폐동맥 판막은 같은 coronal plane에 있었다. 심실중격결손은 실상등(crista supraventricularis) 하방에 있으며 역시 대동맥 판막의 하방에 위치하였으며 그 직경은 대동맥과 비슷하였다.

우선 둥근 Dacron Patch를 만들어서 아래쪽은 심실중격결손의 하연에 봉합하고 위쪽으로는 대동맥륜(ring)에 봉합하여 좌심실로 부터의 혈류가 심실중격결손을 통하여 대동맥으로만 갈수 있도록 tunnel conduit를 만들어 주었으며, 이때 심장전도조직을 상하지 않도록 하기 위해서 삼첨판막의 septal leaflet 주위에서의 봉합때는 주의를 기울였다. 폐동맥 혈류차단을 교정하기 위해서 폐동맥 판막은 심장 외측으로 부터 봉합하고, 발육부진된 주폐동맥을 좌우폐동맥으로 분리 되는곳까지 절개하여, 18mm Hancock valve가 달린 conduit와 end to side로 문합을 시행하고, 우심실 절개부를 봉합하면서 아래쪽은 심실벽을 둥글게 잘라내고 conduit의 기부와 봉합하였다.

술후 부정맥은 나타나지 않았으며, 흉관을 통하여 많은양의 출혈이 있었으나 술후 2일째에 줄어들어, 술후 3일째에 흉관을 제거하였으며, 술후 약 1주일간 저심박량상태(low output state)로 인해 Dopamine 등의 혈압상승제와 Digitalis를 사용하였으나 차차 호전되었다. 수술후 청색증은 소실되었고, 술후 촬영한 흉부 단순촬영상(Fig. 6) 폐혈류량도 수술전보다 증가되었다. 환

Table 1. Right Heart Catheterization Data

Site	rpressure(mmHg)	O ₂ Saturation(%)
PW	a=7 v=0 (6)	96.3
RVO	140/0/10	68.3
RVA		67.5
RAH	a=4 v=5 (0)	67.5
RAM		66.8
RAL		67.6
SVC		62.6
IVC		64.8
LA	a=12 v=0 (5)	65.4
LV	140/0/10	77.8
PA	8/2	

자는 점차 운동량도 증가되어 술후 35일째 경쾌퇴원하였다.

고 안

DORV는 매우 드문 선천성 심장기형으로 전체 선천성 심장질환의 약 0.2%에서 발견된다. 또한 Nadas³ 등의 보고에 의하면 1년미만의 심도자를 시행한 유아중의 1.0%에서, 생후 1개월 이내에 사망한 영아의 3.0%에서 발견된다고 했다. 과거에는 이 질환이 상당히 드물것으로 생각되어졌으나, 이 질환에 대한 인식이 늘고, 임상적 및 병리소전에 차차 밝아지자 좀더 자주 발견할 수 있게 되었다. 이질환은 민족이나 성별의 차이는 없으나 "trisomy 18 증후군"과 같이 나타나는 경우가 많아, trisomy 18의 약 5%에서 나타난다고,

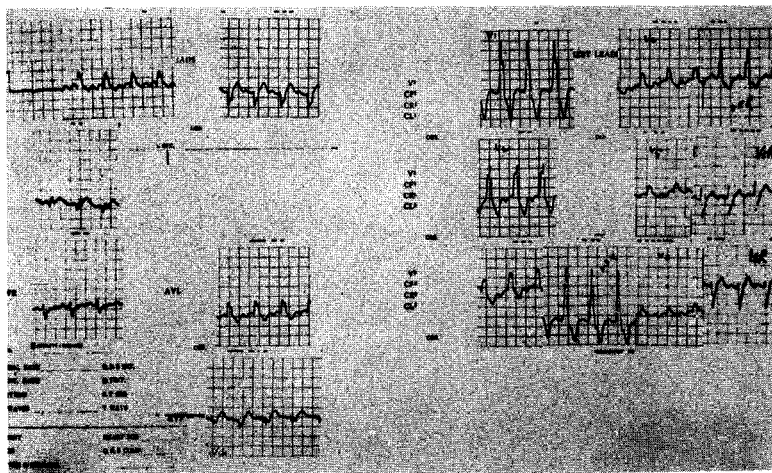


Fig. 7. 수술후의 심전도

보고⁴⁾한 예도 있다. 또한 조산아에서 잘 나타나서 약 80%가 조산의 경우에 속한다고 보고되어 있다.

DORV의 전형적인 정의는

- (1) 대동맥과 폐동맥이 공히 우심실에서 나와야 하며,
- (2) 심실중격결손이 좌심실의 유일한 유출로이어야 하며,
- (3) 대동맥 판막과 승모판막 사이의 정상적인 연결 (fibrous continuity)이 없어야 한다.

여기서 세번째 조건은 심한 대동맥전위를 동반한 활로우 4증후군과 대동맥하 심실중격결손과 폐동맥 협착증을 동반한 DORV를 구별하는데, 또한 심실중격결손을 동반한 대혈관전위증(d-transposition)과 폐동맥하 심실중격결손을 동반한 DORV를 구별하는데 필수적인 조건이다. 그러나 Neufeld 등^{5,6)}의 보고에 의하면 DORV에서도 승모판막의 전엽이 길어져서 전위된 대동맥의 기시부에 연결될 수 있음을 보고하고 있다. Lev⁷⁾등은 이러한 Conotruncal 심장기형은 그들이 완전히 구별된 다른 기형의 종류가 아니라 일종의 spectrum이라고 설명하고 있다. 이들은 좀더 완화된 조건으로, 즉 하나의 대혈관과 또다른 대혈관의 대부분이 우심실에서 나오면 된다고 설명하였으며, 이러한 개념이 외과의사에게는 더욱 절실하다. 그것은 DORV의 수술은 대혈관과 심실중격결손의 관계에 의하여 결정되는 것이며, Semilunar valve와 Atrioventricular valve 사이의 conal tissue 존재 유무는 수술에 별로 상관이 없기 때문이다.

DORV의 분류는 저자에 따라 약간의 차이가 있는데, Neufeld의 분류를(table 2) 보면 크게 폐동맥 판막협착증이 있는 것과 없는 것, 그리고 DORV의 복잡기형으로 나누었다. Stewart⁹⁾가 분류한 것을 보면 Van Praagh⁸⁾의 segmental set(situs, loop, transposition)에 대한 상징적 용어와 심실중격결손의 대혈관과의 관계, 그리고 폐동맥 혈류차단 유무를 같이 혼합하여 나누었다. 이러한 분류는 수술방법을 결정하는데 있어서 매우 의미가 있는 분류이다. Zamora¹⁰⁾등은 Neufeld의 분류를 좀더 확대하여 심실중격결손의 위치에 따라 5개의 기본적인 type으로 나누었는데 전체 33예의 숫자와 함께 나누면

Ia. Subaortic defect without PS,	9 예
Ib. Subaortic defect with PS,	6 예
II. Subpulmonic defect,	9 예
III. Subaortic and Subpulmonary defect,	4 예
IV. Defect remote from both valve,	3 예
V. Intact ventricular septum,	2 예

로 되어 있다.

DORV에는 다른 심혈관계 기형이 동반되는 경우가 흔하다. Zamora가 보고한 33예 중에서 6예가 폐동맥

Table 2. Classification of DORV(Neufeld '62)

DORV without Pulmonary Stenosis

Type I : Infracristal VSD

A: Sunaortic VSD

B: VSD is remote from both semilunar valve in a postero-inferior location.

Type II : Supracristal VSD

A; Subpulmonic VSD

(synonymous with Taussig-Bing complex)

B; Doubly committed VSD

DORV with Pulmonary Stenosis

VSD lies beneath the crista supraventricularis in a subaortic position(similar to IA)

Complicated Forms of DORV with;

Intact septum; Obstructive VSD; Subaortic obstruction

Persistent common A-V canal;

Ventricular inversion with/or without pulmonary stenosis; L - malposition of great arteries;

Dextrocardia;

Splenic anomaly;

협착증이 있었으며 이것은 주로 심실중격결손이 폐동맥 하부에 위치한 15예에 속했고, 대동맥 혈류차단(sub-aortic or aortic stenosis)가 19예에서 보였는데 이것은 심실중격결손증이 폐동맥 하부에 위치한 예에서 많이 나타나는 것으로 보인다. 또한 승모판막 협착증(판막상부윤, 낙하산형 승모판막, 판막폐쇄증 포함)이 7예에서 보였는데 이 경우에는 DORV의 어떤 특별한 type에 동반되지 않았다. DORV가 아주 드문 예에서는 심실중격결손이 없어도 올 수 있는데 이때는 좌측심장의 유일한 유출로는 난원공개방(pateut foramen ovale)이 된다. 그 외에 동반되는 심장기형으로는 심방중격결손⁷⁾, 개방성 동맥관⁸⁾, Atrio ventricular canal defect, persistent left SVC, 좌심방으로 연결되는 우측 상공대정맥, 관상동맥 기형 등이 있다.

DORV의 임상증상은 그 type에 따라 서로 상이하며, 실상등하 심실중격결손에 폐동맥 판막협착증이 없는 경우는 큰 심실중격결손 및 폐동맥 고혈압 환자와 비슷한 증상을 나타내며, 실상등하 심실중격결손에 폐동맥 판막협착증이 동반된 경우는 활로우 사증후군과 비슷하다. 실상등 상방의 심실중격결손이 있으면서 폐동맥 판막협착증이 없는 경우는(Taussig-Bing Complex) 대혈관 전위증에 심실중격결손이 동반된 환자와 비슷하다.

Echocardiogram¹²⁾으로는 어떤 type의 DORV에서도 Atrioventricular valve와 semilunar valve의 연결성 없는 것을 증명함으로써 진단에 도움을 줄 수 있다.

심도자 검사소견을 보면 우심실에서 산소포화도 높아져 있으며, 대동맥하 심실중격결손의 경우에는 폐동맥은 우심실보다 산소포화도가 낮다. 폐동맥하 심실중격결손의 경우에는 폐동맥이 조금 더 높게 나온다. 대동맥과 우심실, 좌심실의 압력은 전부 같으나, 심실중격결손이 작은 경우에는 우심실의 압력이 높다.

가장 정확한 진단은 우심방의 Biplane Cineangiography를 시행하여서 양측 semilunar valve하방의 conal tissue를 증명하며, 이 조직이 대동맥 판막을 폐동맥 판막의 위치까지 밀어올리고 있는 것을 증명하면 가장 좋다. 또한 승모판막과 대동맥판막사이의 정상적인 연결(fibrous continuity)이 없어진 것을 증명할 수 있다. 측면 사진상에서는 대동맥은 폐동맥의 옆 혹은 좀더 앞에 위치하게 된다.

내장역위증 및 우심증에 DORV가 동반되는 예는 매우드롤며 Van Praagh¹⁰⁾ 등이 우심증, I-loop, 내장역위증, 정상위치의 대혈관을 가진예에서 여러가지 심장기형을 동반한 6예를 보고하고 있다. 우리의 예에는 DORV의 드문 변형으로써 심방과 심실의 관계는 정상이면서, 폐동맥 판막 협착증, 대동맥하 심실중격결손, 우심증 및 내장역위증이 동반된 예이다. 이러한 DORV의 변형 1967년 Dayem¹³⁾에 의해서 기술되었으나, 그에 대한 수술에는 최근 Stewart¹⁴⁾, Jung¹⁵⁾에 의해서 성공적으로 시행되었다. 이들의 예에서는 폐동맥 환막하방의 폐혈류를 차단하는 근육대를 절제함으로써 우심방 유출로의 개방을 만들어 주었으나, 우리의 예는 폐동맥 판막의 협착증 및 폐동맥 형성부전이었으므로, 또한 이상적으로 큰 관상동맥이 우심방의 유출로를 가로 질러서 있었기 때문에 outflow tract patch를 사용하지 못하고, 우심방과 폐동맥 사이의 valved conduit를 사용하였다.

결 론

최근 서울대학교 흉부외과학 교실에서 내장역위증 및 우심증을 동반한 DORV를 Rastelli 수술로써 치험하였기에 문헌고찰과 함께 보고하는 바이다.

REFERENCES

1. Kirklin, J.W. : Cited by D.C. McGoon: *Origin of both great vessels from right ventricle, Surg. Clin. North Am.* 41:117, 1961.

2. Kirklin, J.W., Hasp, R.A., and McGoon, D.C. : *Surgical treatment of origin of both great vessels from right ventricle, including cases of pulmonary stenosis, J. Thorac. Cardiovasc. Surg.* 48:1026, 1964.
3. Nadas, A.S. : *"Pediatric Cardiology."* 2d ed., W. B. Saunders Company, Philadelphia, 1963.
4. Kuried, V.A., and Duke, M. : *Trisomy 17-18 Syndrome: Report of a case with diffuse myocardial fibrosis and review of cardiovascular abnormalities, Am. J. Cardiol.* 21:43, 1968.
5. Neufeld, H.N., Dushane, J.W., Wood, E.H., Kirklin, J.W., and Edward, J.E. : *Origin of both great vessels from the right ventricle without pulmonary stenosis, Circulation* 23:399, 1961.
6. Neufeld, H.N., Dushane, J.W., Wood, E.H., Kirklin, J.W., and Edward, J.E. : *Origin of both great vessels from the right ventricle with pulmonary stenosis, Br. Heart J.*, 24:393, 1962.
7. Lev, M., Bharati, S., Meng, C.C.L., Liberthson, R.R., Paul, M.H., and Idriss, F. : *A concept of double-outlet right ventricle, J. Thorac. Cardiovasc. Surg.* 64:271, 1972.
8. Van Praagh, R., Perez-Trevino, C., Reynolds, J.L., Weinberg, C.A.F., Keity, J.D., Roy, D.L., Belcort, C., Moes, C.A.F., and Parisi, L.F. : *Double-outlet right ventricle(SDL) with subaortic ventricular septal defect and pulmonary stenosis, Am. J. Cardiol.* 35:42, 1975.
9. Stewart, S. : *Double-outlet right ventricle; A collective review with a surgical view point, J. Thorac. Cardiovasc. Surg.* 71:356, 1976.
10. Van Praagh, R., Van Praagh, S., Vlad, P., and Keith, J.D. : *Anatomic type of congenital dextrocardia; Diagnostic and embryologic implications, Am. J. Cardiol.* 35:42, 1964.
11. Zamora, R., Moller, J.H., and Edwards, J.E. : *Double-outlet right ventricle. Anatomic type and associated anomalies, Chest*, 68:672, 1975.
12. Chesler, E., Jaffe, H.S., Beck, W., and Shire, V. : *Echocardiographic recognition of mitral-semilunar valve discontinuity. Circulation*, 43:725, 1971.
13. Dayem, M.K., Preger, L., Goodwin, J.F., and Steiner, R.E. : *Double-outlet right ventricle with pulmonary stenosis, Br. Heart J.* 29:64, 1967.
14. Stewart, S., Farham, J.D., Schreiner, B., and Manning, J. : *Complete correction of double-outlet right ventricle with situs inversus, I-loop, and I-malposition*

(I.L.L.) with subaortic ventricular septal defect and pulmonary stenosis, *J. Thorac. Cardiovasc. Surg.* 71: 129, 1976.

15. Jung, J.Y., Almond, C.H., Lababidi, Z. : *Total cor-*

rection of double-outlet right ventricle with concordant atrioventricular relation, dextrocardia, pulmonary stenosis, and situs inversus, J. Thorac. Cardiovasc. Surg. 72:291, 1976.
