

# 대동맥궁 동맥류

—치험 1례 보고—

안 혁\* · 김 용 진\* · 노 준 량\*

— Abstract —

## Resection and Prosthetic Replacement of Aneurysm of Aortic Arch

Hyuk Ahn, M.D.,\* Young Jin Kim, M.D.,\* Joon Rhang Rho, M.D.\*

A 21 years old male student was admitted because of mediastinal mass which was noticed in routine physical examination. He complained progressive hoarseness, mild dysphagia, and anterior chest pain on deep respiration. This mediastinal mass was diagnosed as aortic aneurysm involving ascending, transeverse, and descending thoracic aorta with aid of aortogram.

Total prosthetic replacement of aneurysm was performed successfully using extracorporeal circulation and hypothermia. For myocardial protection during aortic cross clamping, cardioplegic solution was used and topical myocardial cooling was also adapted. For simplicity of cardiopulmonary bypass, cerebral perfusion catheters were taken by Y-shaped connectors to the main perfusion line beyond the arterial pump. Total bypass time was 219 minutes, and aortic cross clamp time was 104 minutes.

Recovery was uneventful except respiratory insufficiency for first 4 days. Isotope aortogram checked on post operative 30th day showed normal aortic configuration. He was discharged on post operative 35th day. A follow-up chest X-ray study 5 months later showed nearly normal anatomy.

### I. 서 론

대동맥궁 동맥류의 외과적 치료는 아직도 많은 기술적인 문제를 제기하고 있다.

1957년 De Bakey 등<sup>2)</sup>이 처음으로 수술례를 보고한 이후 여러 저자들이 몇 에세이를 보고하고 있는데, 1962년 De Bakey 등이 52예를 모아서 보고한 것을 보면, 수술 사망율이 42%에 이르는 것으로 되어있다<sup>3)</sup>.

대동맥궁 동맥류의 수술상 중요한 문제점으로는 네가지들을 들 수 있는데 (1) 방법의 간략성(Simplicity), (2) 심근 보호, (3) 대뇌의 허혈성 변화의 방지, (4) 출혈 방지 등이다<sup>4)</sup>.

수술 방법상 대동맥 혈류차단에서 오는 문제들을 극복하기 위해 Cooley<sup>1)</sup>, De Bakey<sup>2)</sup>들이 사용한 외부측로슬을 이용할 수도 있으나, 체외순환법 및 저체온법을 사용하면 기술적으로 훨씬 용이하다. Pierce 등<sup>5)</sup>이 고전적인 방법에 비해 간단한 체외순환법을 기술하였으며, Guillermo 등<sup>4)</sup>은 이 체외순환법을 더욱 간편하게한 방법을 보고하고 있다.

본 서울대학교 흉부외과학교실에서 1979년 9월에 대동맥궁 및 상, 하향 대동맥의 일부를 포함한 대동맥류를 체외순환법을 사용하여 성공적으로 수술 치험하였기에 이를 문헌고찰과 함께 보고하는 바이다.

### II. 증 례

환자는 21세 남자환자로서 1978년 봄 신체검사에 시행한 흉부 단순촬영상 좌측 중격동에 종괴가 있음을

\* 서울대학교 의과대학 흉부외과학교실  
\* Dept. of Thoracic and Cardiovascular Surgery,  
College of Medicine, Seoul National University

우연히 발견하였다. 그러나 별 증상없이 지내다가 1979년 봄에 다시 시행한 흉부 단순촬영상 종괴가 1년전에 비해 더 커져있음을 알았다. 그러나 역시 이 당시에도 별다른 증상은 나타나지 않았으며, 1979년 6월경부터 연하곤란과 심호흡시 흉통이 나타나기 시작하여 점차 그 정도가 심하여졌으며 7월부터는 목소리가 쉬기 시작하였다.

이학적 소견상 환자는 비교적 건강한 편이었으며, 호흡곤란은 보이지 않았다. 심장청진상 이상은 없었고, 말초혈관의 맥박도 사지에서 모두 정상이었다. 다만 상흉벽 및 양측 경동맥에서 청진상 잡음(bruit)이 들리는 외에는 별다른 이상은 찾아볼 수 없었다.

혈액학적 검사, 소변검사, 체액화학검사에서 이상 소견은 없었고, 혈청매독반응검사(VDR)도 음성이었다. 흉부단순 촬영상(fig. 1A) 거대한 전중격동의 종괴를 보이면서 종괴는 대동맥과 연결되어 있는듯이 보였다. 심장의 모양이나 폐혈관분포는 정상이었고, 우측 폐첨부에 경미한 기흉을 보였다. 흉부 투시(fluoroscopy)에서는 중격동 종괴가 심장의 박동에 따라 움직이는 것을 볼 수 있었고, 식도조영술(fig. 2)에서는 측면 촬영에서 종괴에 의해 식도가 압박되어 있는 것을 알 수 있었다.

Tc<sup>99m</sup>-HSA를 이용한 역동적 심장스캔(Dynamic Heart Scan)을 시행하였는데 대동맥궁 부분에 동맥류형의 확장을 보였으며 방사선 동위원소의 활성이 정상에서보다 오래 잔류하는 소견을 나타냈다(fig. 3A).

동맥류의 진단을 확인하기 위하여 동맥궁조영술을 시행하였는데, 여기서는 동맥궁의 거대한 확장을 보이면서, 상행 및 하행대동맥의 불규칙한 확장도 동반되어 나타났으며, 무명동맥이 호릿하게 보이면서 역시 불규칙하게 확장된 것으로 나타났고, 좌측 경동맥과 쇄골하 동맥은 나타나지 않았다(fig. 4). 위의 소견들을 종합하여 상행대동맥, 대동맥궁 및 하행대동맥을 포함한 대동맥류라는 수술전 진단하에 수술에 임하였다.

수술소견: 대동맥 기시부에서 약 3cm 상방에서부터 대동맥궁 및 하행 대동맥의 제 7 흉추부위에 이르기까지 거대한 대동맥류를 보이고 있었으며, 무명동맥과 좌측 경동맥 및 쇄골하 동맥의 기시부도 대동맥류의 일부로써 포함되어 있었다. 이를 알기 쉽게 도려낸 것이 fig. 5이다.

수술방법: 환자를 전신마취하에 양와위로 눕히고 경중 흉골절개를 시행하였으며, 또한 좌측 제 5늑간을 통한 전측위 개흉을 동시에 시행하여 흉관을 제 5늑간 부위에서 횡으로 절단하여 좌상측 흉벽을 상방으로 견인하면서, 실낭 및 좌측 중격동 늑막을 노출시켰다. 심낭을 중심으로 절개한 후 우심방에 대정맥 삽관을 위해 두

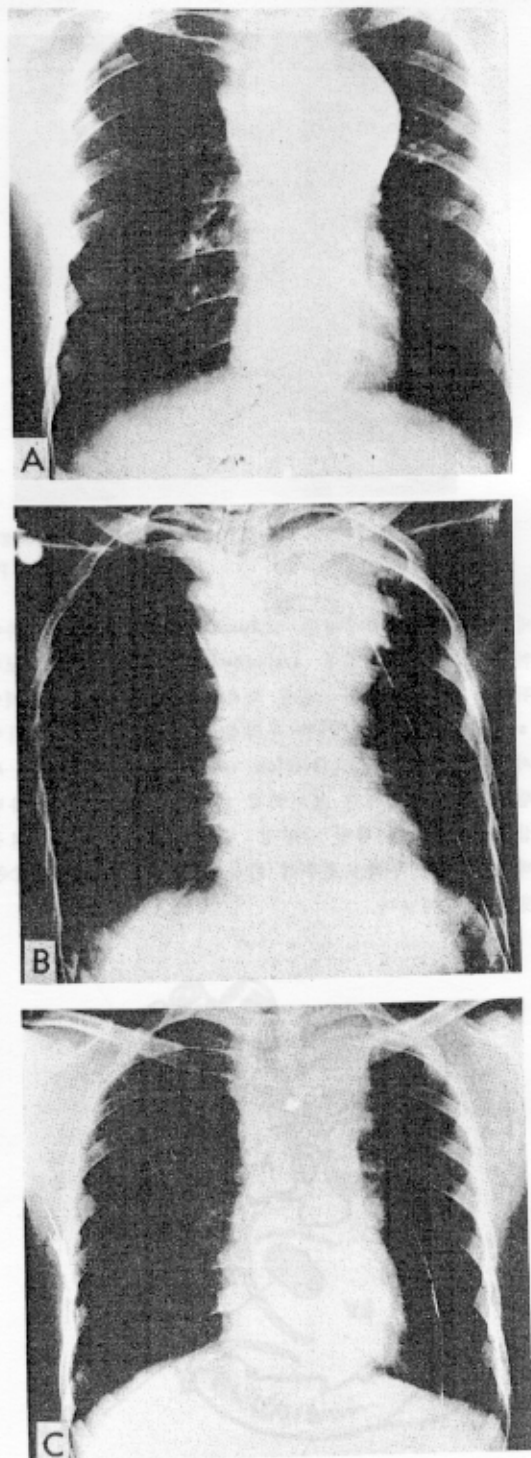


Fig. 1.

- A: Pre-op X-ray
- B: Immediate Post-op
- C: Post-op 5 months

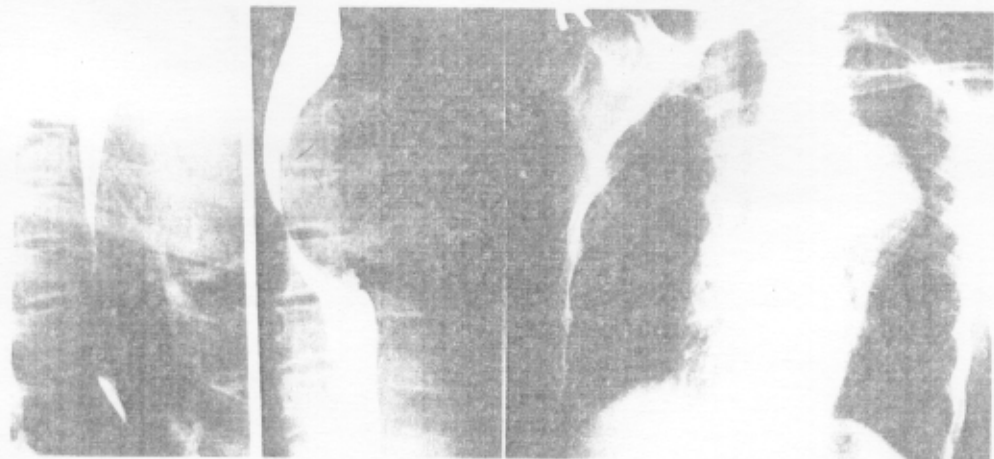


Fig. 2. Esophagogram

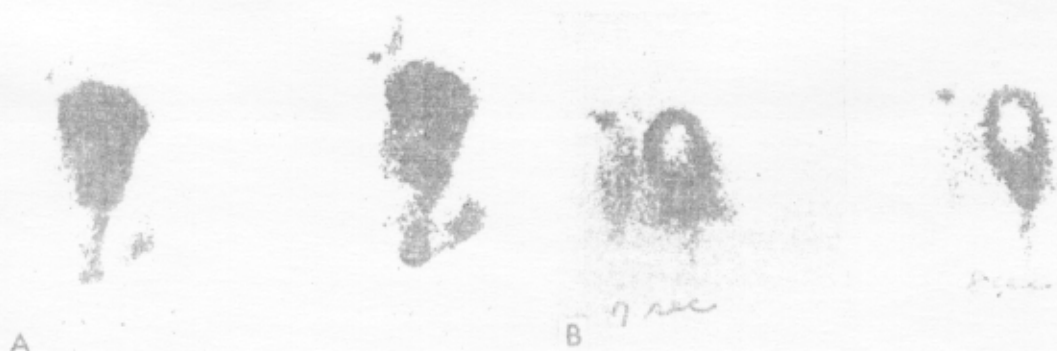

Fig. 3. Radioisotope Dynamic Scan  
A: Pre-op B: Post-op 30th day.

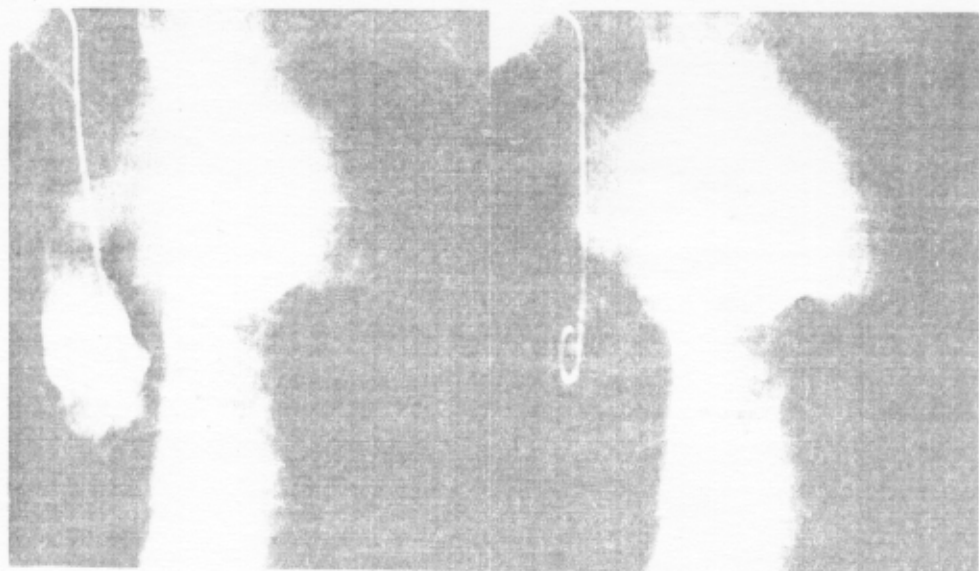


Fig. 4. Aortogram

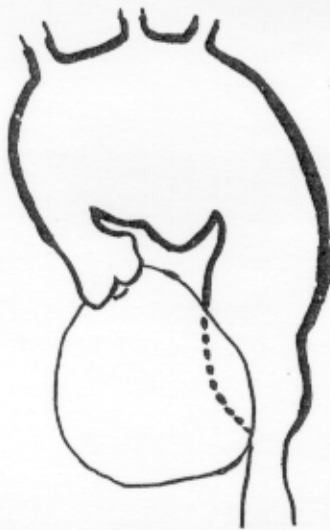


Fig. 5. Schematic Drawing

개의 씰지봉합(purse-string suture)을 만들었다. 체외순환 시행시에 동맥관 삽입을 위해 좌측 쇄골하부에 절개를 가하여 좌측 고동맥을 노출시켰다. 무명동맥, 좌측 경동맥 및 쇄골하 동맥을 노출하여 삽관할 수 있도록 하였다. 좌측 종격동 누막을 넓게 절개한 후 동맥류를 박리하여 상행대동맥부와 하행대동맥부를 노출시켰다.

상공대정맥 및 하공대정맥에 삽관을 시행하고, 좌측 고동맥에 삽관한 후 체외순환을 시작하였다. 무명동맥 및 좌측 경동맥에 삽관하여 심폐기의 주동맥관에 연결하여 뇌혈류를 유지시켰다. 심장에 전기적으로 심실제동을 일으킨 후 좌심실 심첨부에 vent를 삽관하고, 상행대동맥의 기시부를 혈관감자로 차단하고 심마비액을 대동맥 기시부를 통해 주입시키고, 동시에 4℃의 냉각된 생리식염수로 심낭속을 극소적으로 냉각시켜 심근에 대한 극소냉각을 병행하였다. 하행대동맥의 동맥류 적하부를 역시 혈관감자로 차단한 후 Total bypass를 시작하였다.

상행대동맥을 대동맥감자 직상방에서 절단한 후 동맥류를 절개하였다. 이때 좌측 쇄골하 동맥의 기시부에서 출혈이 있어 Foley Catheter를 삽입 balloon을 충전시켜 지혈한 후 동맥류 내면에서 봉합결찰하였다.

동맥류의 하행대동맥부를 절개하여 대동맥의 늑간 동맥들을 내면에서 봉합결찰하였다. 미리 환자의 혈액으로 pre-clotting시킨 직경 25mm의 Knitted Dacron tube graft를 동맥류 부분에 고정시킨 후 하행대동맥과 먼저 봉합을 시행하였다(fig. 7A). 그후 graft를 동맥궁 동맥류의 미절개 부분을 통하여 상행대동맥 부위로 끌어올려 대동맥 기시부와 봉합을 시작하였

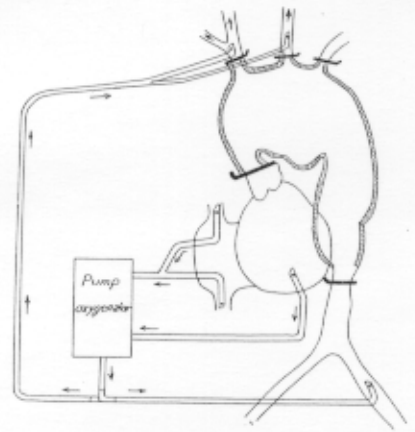


Fig. 6. Schematic Drawing of Extracorporeal Circulation.

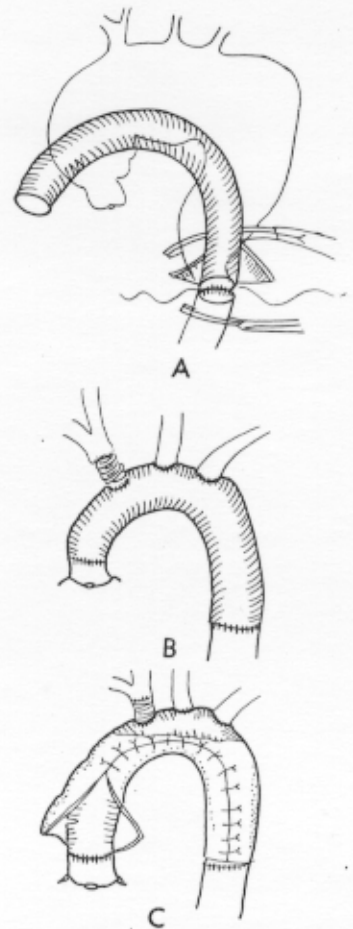


Fig. 7.

- A : 하행대동맥과 인조혈관을 봉합하고 있다.
- B : 모든 봉합이 끝난 상태
- C : 대동맥류낭을 여는 잘라내고 인조혈관 위에 봉합하고 있다.

다. 봉합이 거의 끝날 무렵 하행대동맥 부위의 동맥감자를 풀어서 인조혈관내의 공기를 압출시킨 후 봉합을 끝냈다. 곧 대동맥 기시부의 동맥감자를 풀어서 관상동맥의 혈류를 유지시켜 심장박동을 소생시켰으며 그 이후는 partial bypass 하에 수술을 계속하였다.

무명동맥을 절단한 후 절단부에 직경 8mm teflon 인조혈관과 봉합한 후 다시 대동맥 인조혈관과 봉합을 시행하였으며, 좌측 경동맥과 쇄골하 동맥은 직접 대동맥 인조혈관과 봉합하였다(fig. 7B).

절개된 동맥류는 인조혈관의 크기에 맞게 여유부분을 잘라낸 후 인조혈관의 바깥쪽에 봉합하였다(fig. 7C). 수술시 체외순환시간은 219 분이었으며 대동맥 차단시간은 104 분이였다.

술후 경과 : 환자는 술후 4일간 기계적 환기로 인공호흡을 시켰으며, 수술후 흉관으로의 출혈은 대단치 않았다. 환자는 술후 5일째 인공호흡을 떼고 자기 호흡으로 유지할 수 있게 되었으며 그후에는 별다른 문제없이 술후 35일째 경계퇴원하였다.

수술후 30일째 방사성 동위원소를 이용한 대동맥 조영술을 시행하였는데 거의 정상적인 대동맥의 모양을 볼 수 있었다(fig. 3B). 수술후 약 2개월째부터 목소리가 정상화 되기 시작하였으며, 술후 5개월째에는 목소리는 완전히 정상화 되었으며 연하곤란도 없어졌다. 이때 활영한 흉부단순 촬영소견은(fig. 1C) 수술전에 보이던 우측 기흉도 없어졌으며 거의 정상적인 소견이었다. 환자는 현재 술후 11개월째로 정상적인 생활을 유지하고 있다.

### III. 고 안

상행대동맥 및 대동맥궁의 동맥류는 기도, 식도, 후두신경 및 상반신의 정맥들과 근접해 있기 때문에 이들에 대한 압박증세를 나타내는 수가 많다. 예후는 매우 불량하여 증상이 나타나서 사망까지 평균 6.4개월 정도 밖에 안된다고 알려져 있다. 또한 호흡기 폐쇄에 의한 사망이 그중 35%를 차지한다. 본 환자에서는 기도 폐쇄는 심하지 않았으나 식도 및 후두신경에 압박 증세를 보여 연하곤란과 애성(嚔聲)을 나타냈으나 수술후 이 증세는 모두 사라졌다.

대동맥궁 동맥류의 절제술 시행에는 두가지 중요한 문제가 제기되는데 첫째로 대동맥궁에서의 혈류 차단은 대뇌혈류를 차단하게 되어 대뇌에 허혈성 변화를 가져오게 된다는 것과, 둘째로 상행 대동맥의 차단과 함께 심장의 좌심실에 급격한 부전을 초래하게 되는 것이다<sup>6)</sup>.

이러한 두가지 문제를 해결하기 위해 여러가지 수술적 방법이 사용되어 왔다. 초기에는 Cooley<sup>1)</sup>, De Bak-

ey 등에 의해 인조혈관을 사용한 잠정적 측로술(Temporary Shunt)이 실시되었는데, 이들은 심 박출량을 줄이고, 뇌혈류 차단에 의한 대뇌의 허혈성 변화를 감소시키기 위해 체외순환에 의한 저온법을 병행하였다.

1960년 Muller<sup>7)</sup> 등은 측로술을 시행하지 않고 인조혈관을 집진적으로 삽입하는 방법이 시행되었고, 1963년 Bjork 등<sup>11)</sup>도 비슷한 방법으로 수술에 성공하였다.

그 후에는 체외순환법을 이용한 수술이 시행되었는데, Griep<sup>8)</sup> 등은 조지체온법과 순환차단(Total Circulatory Arrest)을 이용하는 수술방법을 소개하였다. 그러나 이 방법은 수술시간이 길어질 경우에 사용할 수 없으며, 체외순환 시간이 길어져서 대량출혈의 위험이 있고, 대부분의 경우에서 수술후 호흡부전이 생기는 등 불리한 점이 많다.

초기의 체외순환법<sup>2, 6)</sup>을 사용한 수술에서는 대동맥궁의 대뇌순환용 도관 및 고동맥 도관을 별개의 펌프를 사용하였고, 관상동맥 순환용 펌프도 별개로 사용하여 체외순환법 자체가 매우 복잡하였다. Pierce<sup>5)</sup> 등은 이를 단순화한 방법을 보고하였으며, Guillermo 등<sup>4)</sup>은 이를 더욱 간소화하였으며 저체온법을 병행하여 더욱 좋은 결과를 보고하였다.

본 에에서는 체외순환법을 위해 한개의 동맥 펌프만을 사용하여 고동맥과 양측 대뇌혈관의 혈류를 지속시켰으며, 이때 뇌혈류는 자체의 제어능력에 따라 조절되게 하였다. 정맥의 환류는 상하 대공정맥을 사용하였고, 좌심실의 압력을 감소시키기 위해 좌심실에 vent를 삽입하였다. 심근보호를 위한 방법으로는 심마비맥에 의한 화학적 심마비를 유도하였으며, 국소냉각을 첨하였다.

또 다른 수술방법상의 문제로서는 개흉방법의 선택이 중요하다<sup>9)</sup>. 세가지 대표적인 방법으로는

- 1) DeBakey's procedure : 정중선 절개의 상측연장 및 좌측 제 1늑간을 통한 전측 개흉술
- 2) Dubost method : 흉관의 횡절개를 통한 양측 개흉술로서, 이때 우측 제 2 혹은 3늑간에서 시작하여 좌측 제 4 혹은 5늑간으로 연결한다.
- 3) 정중선 절개 및 좌측 경부절개(Cervicotomy)와 함께 좌측 제 5늑간을 통한 전측 개흉술을 동시에 시행하는 방법

본 에에서는 3)에 해당하는 개흉술을 시행하였다.

### IV. 결 론

본 서울대학교 의과대학 흉부외과학교실에서는 1979년 9월 상행대동맥, 대동맥궁 및 하행대동맥의 일부에 걸친 대동맥류 1예를 체외순환법 및 중등도의 저체온법에 의해 절제하고 인조혈관으로 대체하여 좋은 결과를

었으며, 술후 약 11개월간 정기적 검진 결과 양호한 상태로 있음을 보고하며, 이때에 사용한 수술방법을 기술하고, 문헌에 보고된 수술방법들을 고찰하여 보았다.

#### REFERENCES

1. Cooley, D.A., Mahaffey, O.E. and DeBakey, M.E. : *Total excision of the aortic arch for aneurysm, Surg. Gynecol. Obstet.*, 101:667, 1955.
2. DeBakey, M.E., Crawford, E.S., Cooley, D.A., and Morris, G.C., Jr. : *Successful resection of fusiform aneurysm of aortic arch with replacement of homograft, Surg. Gynecol. Obstet.*, 105:657, 1957.
3. DeBakey, M.E., Henly, W.S., Cooley, D.A., Crawford, E.S., Morris, G.C., Jr. and Beall A.C., Jr. : *Aneurysm of the aortic arch : Factors influencing operative risk, Surg. Clin. North Am.*, 42:1543, 1962.
4. Guillermo Malavé, Gerónimo Yereña, Rafael Gonzalez, Victor Grossman : *Replacement of aneurysm of aortic arch, J. Thorac. Cardiovasc. Surg.*, 74:798, 1977.
5. Pearce, C.W., Weichert, R.F. III, del Real, R.E. : *Aneurysm of aortic arch : Simplified technique for excision and prosthetic replacement, J. Thorac. Cardiovasc. Surg.*, 58:886, 1969.
6. DeBakey, M.E., Beall, A.C., Jr., Cooley, D.A., Crawford, E.S., Morris, G.C., Jr. and Garret, H.E. : *Resection and graft replacement of aneurysm involving the transverse arch of the aorta, Surg. Clin. North Am.*, 46:1057, 1966.
7. Muller, W.M., Jr., Warne, W.D. and Blanton, F.S., Jr. : *A method for resection of aortic arch aneurysms, An. Surg.*, 151:225, 1960.
8. Griepe, R.B., Stinson, E.B., Hollingsworth, J.F., Buehler, D. : *Prosthetic replacement of the aortic arch, J. Thorac. Cardiovasc. Surg.* 70:1051, 1975.
9. Billioli, P., Sala, A., Arena, V., Ferrozzi, G., Gherli, T., Vitali, E., Biasi, G. : *Total replacement of the aortic arch, J. Thorac. Cardiovasc. Surg.*, 20:241, 1979.
10. Chu, S.H., Lèe, Y.T., Lien, W.P., Hsu, K.Y., Wu, T.L. : *Resection of aneurysm of the aortic arch without cardiopulmonary bypass, J. Thorac. Cardiovasc. Surg.*, 74:928, 1977.
11. Björk, V.O. : *Successful replacement of the total aortic arch for aneurysm, J. Thorac. Cardiovasc. Surg.*, 45:816, 1963.
12. Larmi, T.K.I., Kärkölä, P. and Ovulu : *Resection of aneurysm of the transeverse aortic arch, J. Thorac. Cardiovasc. Surg.*, 68:70, 1974.
13. Lefrak, E.A., Stevens, P.M., Howell, J.F. : *Respiratory insufficiency due to tracheal compression by an aneurysm of ascending, transeverse, and descending thoracic aorta, J. Thorac. Cardiovasc. Surg.*, 63:956, 1972.