

횡격막 내번증

— 3례보고 —

이영옥 * · 임승평 * · 장운하 * · 김용진 * · 김영태 * · 서경필 **

— Abstract —

Diaphragmatic Eventration —A report of 3 cases—

Young Ouk Lee, M.D.*, Seung Pyung Lim, M.D.*, Un Ha Chang, M.D.*,
Yong Jin Kim, M.D.*, Young Tae Kim, M.D.*, Kyung Phill Suh, M.D.*

Diaphragmatic eventration is a rare disease, congenital or acquired, high or elevated position of one leaf of the diaphragm muscle, as a result of paralysis, aplasia or atrophy of varying degrees of the muscle fibers of the affected side but with no break in the continuity of the muscle.

We experienced 3 cases of the diaphragmatic eventration at the department of thoracic surgery, C.A.F.G.H., from 1980 to 1982, which were treated successfully.

Among three cases, one case combined with hamartoma of the ipsilateral lung.

Specific complications were not noticed after surgical repair of diaphragmatic eventration with good result.

I. 서 론

횡격막 내번증은 한쪽 횡격막이 전부 혹은 일부가 비정상적으로 올라간 상태이다. 선천성 횡격막 내번증은 선천적으로 횡격막 근육의 발달이 잘못된 것이며 후천성 횡격막 내번증은 횡격막 신경마비 등에 기인한다^{1,2,11}). 특별한 원인을 찾기 이전에는 선천성과 후천성을 구별하기는 어렵다. 증상은 폐증상과 위장증상이 가장 흔한 주 증상이다. 일반적으로 증상발현의 시기와 증상의 정도는 다양하지만 대부분 수개월에서 6년이지만¹²) 저자가 보고한 증례에서는 증상발현 기간은 3개월부터 9개월 사이였으며 나이와 성은 군의 특수성 때문에 젊은 남자에 한정되었다.

* 국군수도통합병원 흉부외과

** 서울대학교 의과대학 흉부외과

국방부 의무자문관

*Department of Thoracic Surgery, C.A.F.G.H.

**Department of Thoracic Surgery, S.N.U.H. Medical
Consultant of M.N.D.

본 국군수도통합병원 흉부외과에서는 1980년부터 1982年初까지 3례의 횡격막 내번증을 경험하였다.

이에 문헌고찰과 함께 보고하는 바이다.

II. 관찰 대상

<증례 보고>

증례 1

22세된 남자 환자로 약 6개월전 부터 좌측 흉통과 호흡곤란을 주소로 입원하였다. 환자는 6개월 전부터 결핵에 대한 확진은 없었으나 항결핵 치료를 받고 있었으며 증세가 호전되지 않았다. 입원당시 좌측 하흉부에 호흡음이 감소되어 있었고, 장음을 들을 수 있었다. 흉부 단순 X-선 사진상 좌측 횡격막의 용기가 부분적으로 되어 있었으며 폐기모양의 삼각형으로 흐리게 나타났으며 좌하엽에 장의 음영을 뚜렷이 볼 수 있었고 우측 늑막횡격막구에는 흉벽과 붙어있고 둥근 음영이 있었으며 둔각을 나타내었다.

바람관장 촬영상 대장이 흉곽내로 올라가 있었으며 신 조영술상에는 좌측신이 올라가 흉곽내 신장으로 생각되

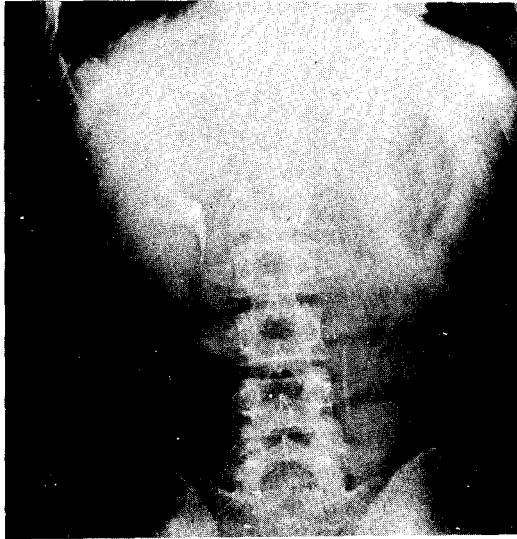


사진 1. 증례 1. 신조영술상 좌측신이 흉강내에 보인다.

었다.

수술은 표준 후외측흉부 절개술로 하였으며 횡격막은 결손부위없이 전체적으로 얇아져 있었고, 내번된 횡격막으로 위, 대장, 비장, 소장, 콩팥이 올라가 있었고 좌측 폐는 하부에 과오종이 있었다.

흉강내 신장은 횡격막을 통하여 후복막을 절개하여 신장을 정상 위치로 환원시켰다. 과다하고 얇아진 중심건을 절제하고 주벽 성형법으로 수술하였으며 폐의 양성 종양은 폐엽쇄기 절제술을 시행하였다.

수술경과는 매우 양호하였다(사진 1, 2).

증례 2

21세된 남자 환자로 7개월 전부터 우측 흉통과 호흡곤란, 전신 쇠약감 및 소화불량을 호소하였다. 이학적 소견으로는 우측폐 아래에서 타진상 탁음이 증가되어 있었고 호흡음이 감소되어 있었으며 장음을 들을수 있었다. 흉부 X-선 소견상 우측횡격막이 후우측 제 8번 늑골까지 올라가 있었다.

측면 흉부 X-선상 횡격막은 둥그렇지 않고 협각을 이루고 있었으며 진단은 기복으로 헤르니아와 감별하였다.

수술은 제 6번 늑간강을 통하여 개흉하였으며 우상엽은 정상이었으나 중엽과 하엽은 성형부전이 있었으며 경도의 허탈이 되어있었다. 횡격막의 근육부분은 정상이었으나 중심건은 얇고 늘어진 막에 혈관이 과다로 분포하여 있었고 내번된 횡격막으로 소장이 올라와 있었다.

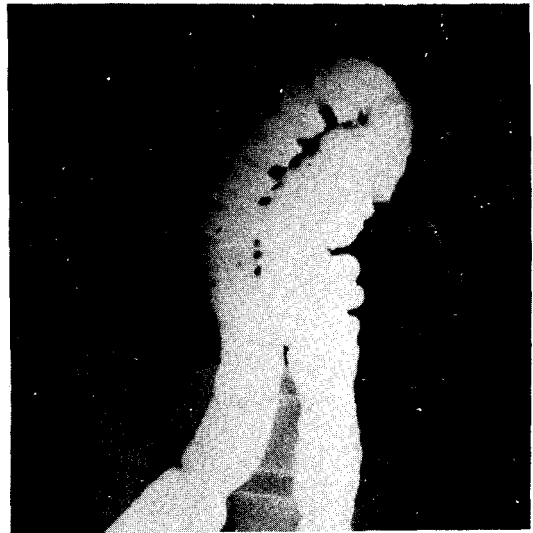


사진 2. 증례 2. 바륨관장상 대장이 좌측흉강내로 올라가 있다.

수술은 과다한 횡격막을 절제하고 횡격막 주변 근육을 비흡수성인 봉합사로 중첩하였다.

수술후 제 2일째에 우측상엽이 허탈되어 기도내로 관을 넣어 객담을 제거하여 주고 기침을 시키고 백액병에 음압을 걸어 주었으나 확장이 않되어 앞쪽 제 2늑간강에 가는 관을 삽관하였다. 흉관은 수술후 제 7일째에 제거하였다(사진 3, 4).

수술 경과는 매우 양호하였다.

증례 3

22세된 남자 환자로 3개월 전부터 운동시 좌측 흉통을 호소하였으며 이학적 소견으로는 우측폐 아래에서 타진상 탁음이 증가되어 있었고 호흡음이 감소되어 있었으며 장음을 들을수 있었다. 흉부 X-선상 좌우측 제 8늑간강까지 횡격막이 올라가 있었으며 기복으로 헤르니아와 감별하였다.

수술은 제 6늑간강을 통하여 개흉하였으며 횡격막의 전부가 근육 무형성 이었으며 얇은 막으로만 늘어져 내번되어 있었다. 얇아져 내번된 횡격막을 일부 절제하고 중첩으로 횡격막을 봉합하였다.

수술후 제 17일째 부터 폐열사이와 늑막횡격막구에 삼출액이 고이기 시작해 늑막 천자술과 흉관삽관술을 시행하였으며 삼출액의 검사상 결핵성으로 나타나 항결핵 치료를 시행하였다. 수술후 2주째 부터 단순흉부 X-

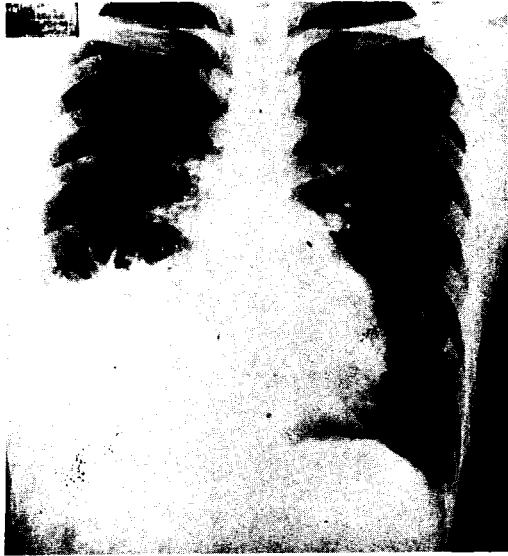

사진 3. 증례 2. 우측하흉부에 장음영이 보인다.

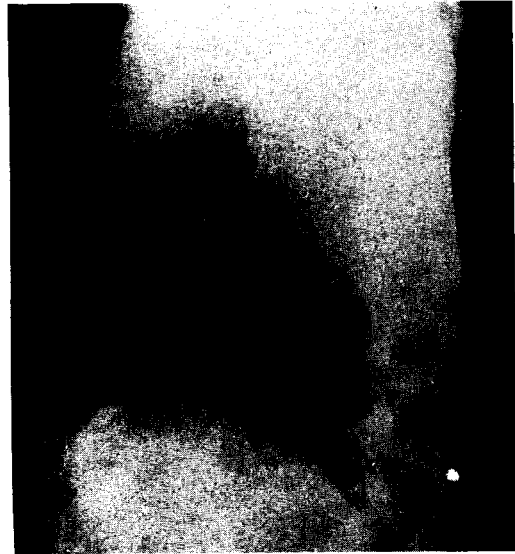


사진 4. 증례 2. 수술전 내번된 횡격막의 원개(dome)

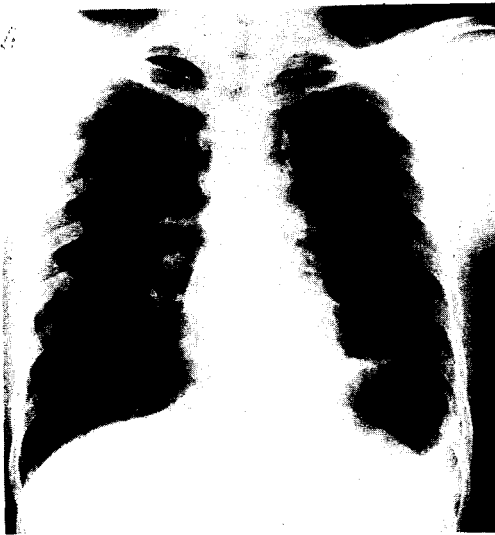


사진 5. 증례 3. 수술전 : 내번된 좌측 횡격막의 원개

선상 삼출액의 감소와 증상의 호전을 보였다.

수술경과는 매우 양호하였다. 이 환자는 횡격막 근육 무형성으로 향후에 횡격막이 조금은 이완될 수도 있을 것으로 사려된다(사진 5, 6).

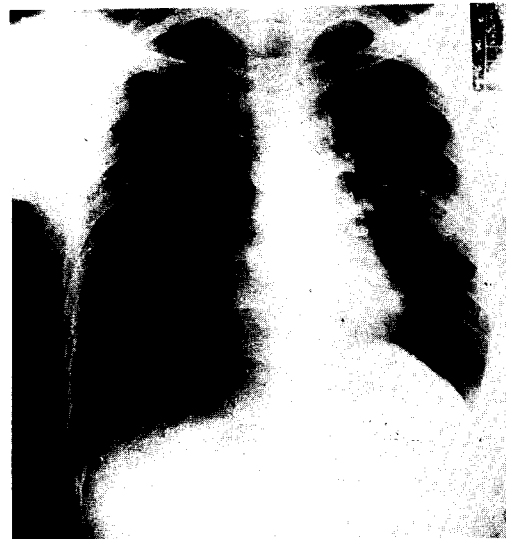

사진 6. 증례 3. 수술후 : 정상위치로 돌아온 좌측횡격막

횡격막 내번증은 횡격막근육의 무형성 혹은 위축, 마비의 결과로 일측 횡격막이 올라간 것을 뜻한다^{3), 9), 11)}.

1774년에 Petit가 처음으로 사체부검에서 발견하였으며 Thoma는 1882년에 좌측이며 태아나 신생아에서 다른 선천성 비정상적인 병을 동반하였으며 오랜기간동안 증상이 없는 경우는 선천성 횡격막 내번증이라고 보고하였다. 1947년에는 Bisgard가 처음으로 수술을 시행

III. 고 안

하여 교정하였다⁸⁾. 1952년에는 횡격막탈장을 Ravitch와 Handelsman이 수술 치유하였다. State는 1949년에 횡격막의 이완된 부분을 절제하고 주벽 성형술을 시행하였다.

원인으로는 Bovornkitti는 척추 신경세포와 신경섬유의 양적감소의 이차적 결과로 신경성근육 무형성이라고 하였고 Chin과 Lynn은 선천성인 경우는 횡격막신경의 외상, 신생, 신경염 그리고 횡격막신경이 축소 등이 있으며 Thomas는 후천성일때 태아시병 혹은 디프테리아, 납중독, 대상포진, 둔위분만, 회백수염, 심한빈혈과 구루병 등의 소모성 질환을 앓고 난 경우에 나타난다고 보고하였다⁹⁾.

발병기간은 McNamra는 수개월에서 6년까지 보고하였고 저자의 경우에서도 3개월내지 7개월 이었다.

병변으로는 DeBord와 Edward에 의하면 횡격막근육대신 얇은 무명혈 섬유성 막으로 대체되고 주로 중심선이 침범되며 드물게는 횡격막 전체가 침범되는데 저자의 경우도 2례는 중심선만 침범되었고 1례에서는 근육무형성으로 횡격막 전부가 침범되었다.

Korns는 폐의 소엽화 혹은 폐의 무형성을 보고하였고 Morrison은 횡격막 신경의 섬유조직양이 감소한다고 보고하였다. 해부학적으로는 Bovornkitti는 주신경은 횡격막 전경이며 부신경은 하부늑간신경 이라고 하였다⁹⁾. Thomas^{11,16)}는 전체, 부분, 양측으로 나눈다고 발표하였다.

증상으로는 Schifrin은 신생아에서 호흡곤란, Arnheim은 복강내 압력의 증가로 심장과 종격동의 반대측 전위에 따른 증상을 보고하였고⁶⁾ McNamara는 폐증상과 위장증상을 보고하였고 Reed와 Borden은 위장증상, 심폐증상, 늑막폐증상을 보고하였다²⁾. 위치별로는 Korns은 좌측이 59례, 우측이 6례, Reed와 Borden은 전체 183례중 좌측이 165례를 보고하였다. 양측의 보고는 Avnet, Lindstrom, Allen등이 보고하였다.

진단으로는 이학적 소견으로 Hoover's sign으로 흡입시 환측 연골이 외측으로 융기되며 늑간강이 넓어져 그쪽 횡격막 내번증을 시사한다고 하였다. Firestone과 Taybi는 기복으로 헤르니아와 감별한다¹⁰⁾고 보고하였다. 사용기체는 아산화질소를 사용하는 것이 공기나 산소를 사용하는것 보다 흡수율이 16배가 빠르다고 보고하였다¹⁰⁾.

다른 질환과 함께 있는 경우는 Wood가 Dextro -

cardia를 동반한 경우를 보고 하였고¹⁾ Ravitch와 Handelsman은 1952년에 선천성 고관절 탈구와 무기폐를 동반한 경우를 보고하였고 저자의 경우는 폐의 파오증과 결핵등이 동반되었다.

수술은 D.State가 횡격막의 병변 부위의 절제후 주벽성형술을 시행하여 내번된 횡격막의 정상위치로 환원을 보고하였다⁴⁾. Arheim은 개흉 혹은 개복 혹은 개흉복 수술등의 방법이 있다고 보고하였고 8日된 신생아를 수술 치료하였다. Chin과 Lynn은 증상이 없을 경우 대다수는 수술이 불필요하고 내번되고 이완된 막의 절제후 남은 근육끼리 봉합한다고 하였고⁸⁾ Thomas는 개흉술을 보고하되 제 6번과 제 7번 늑간강으로 개흉한다고 보고하였다. 또 약한 부위에 대퇴근막이나 인공대용물로 보강할 수도 있다^{13, 14)}. 수술의 치사율은 횡격막 헤르니아와 횡격막 내번증에서 Butler와 Claveaux 등에 의하면 1.4%로 보고하였다.

수술의 치명율은 낮으며 수술후 경과는 양호하다.

IV. 결 론

저자는 국군수도통합병원 흉부외과에서 3례의 횡격막 내번증을 성공적으로 치유하였기에 문헌고찰과 함께 보고하는 바이다.

REFERENCES

1. H.G.Wood: *Eventration of the diaphragm and dextrocardia. Surgery* 23:344, 1916.
2. J.A.Reed and D.L.Borden: *Eventration of the diaphragm. Archives of Surgery.* 3:30, 1935.
3. J.D.Bisgard, Omaha, Neb: *Congenital eventration of the diaphragm. The Journal of thoracic surgery.* 16:484, 1947.
4. D. State, M. Minn: *The surgical correction of congenital eventration of the diaphragm in infancy. Surgery* 25:461, 1949.
5. W.C.Beck: *Etiologic significance of eventration of the diaphragm Arch. Surg.* 60:1154, 1950.
6. E.E.Arnheim: *Congenital eventration of the diaphragm in infancy. Surgery: May* 1954.
7. R.A.DeBord, E.J.Giunta: *Congenital eventration of the diaphragm J. Thoracic Surgery June,* 1956.
8. E.F.Chin, R.B.Lynn: *Surgery of the diaphragm. J. Thoracic Surgery July,* 1956.

9. S.Bovornkitti et al: *Neurogenic muscular aplasia of the diaphragm. Amer. Rev. Resp. Dis. 82:876, 1960.*
 10. F.N.Firestone, H.Taybi: *Bilateral diaphragmatic eventration: Demonstration by pneumoperitoneography. Surg 62:954, 1967.*
 11. T.V.Thomas: *Nonparalytic eventration of the diaphragm. Journal of Thoracic and Cardiovascular Surgery. Vol.55 No:4 April, 1968.*
 12. J.J. McNamara, D.L. Paulson, H.C.Urschel, M.A. Razzuk: *Eventration of the diaphragm. Surgery 64: 1013, 1968.*
 13. 김자역외 : 선천성 횡격막 내번증, 대한흉외, 11:1, 1973.
 14. 崔秀丞외 : 횡격막탈장 및 횡격막이완증, 대한흉외, 9:2, 1976.
 15. T.V.Thomas: *Congenital eventration of the diaphragm. Ann. Thorac. Surg. 10:180, 1970.*
-