

무봉합 혈관내 인조이식혈관을 이용한 박리성 대동맥류의 수술요법

이재원 * · 안 혁 * · 김용진 * · 노준량 *

— Abstract —

Surgical Treatment for Dissecting Aneurysm of the Aorta using Sutureless Intraluminal graft

Jae Won Lee, M.D.*, Hyuk Ahn M.D.*, Yong Jin Kim, M.D.*, Jong Ryang Rhò, M.D.*

Surgical therapy for dissection of the aorta has had a high mortality. One contributing factor has been hemorrhage from the prosthesis and the suture lines. Recently, a new method of treatment with an intraluminal graft that requires no end-to-end anastomosis has been developed. Of the four patients with dissecting aneurysm of the aorta treated by inserting sutureless ringed intraluminal graft at the Department of Thoracic and Cardiovascular Surgery, S.N.U.H., three were DeBakey type I (one with associated aortic insufficiency) and the other was DeBakey type III.

Suspected etiology of the dissection was Marfan's syndrome in one and hypertension in the others. Total cardiopulmonary bypass was utilized in repairing dissecting aneurysms of the ascending aorta (type A) and simple aortic crossclamping was used for the patient with dissecting aneurysm of the descending aorta.

The basic technique consists of inserting the whole ringed graft into the true lumen of the dissected aorta and circumferentially ligating the aorta against the groove in the rings. The proximal ring of the graft effectively stabilized the flail aortic valve in patient with aortic insufficiency associated with dissection of the ascending aorta.

There were no hospital deaths and one patient with type III dissecting aneurysm developed postoperative paraparesis and renal insufficiency which was resolved.

Follow-up has been from 1 month to 16 months with no evidence of prosthetic problems, such as erosion, migration, or thrombosis.

1. 서 론

흉부의 박리성 대동맥류는 조직자체가 약하고 파열되기 쉬워서 수술후 봉합선에서의 출혈로 매우 높은 수술 사망율을 보인다^{1,11~13}). 이러한 약한 조직은 수주일이 지나면 섬유화를 일으켜 튼튼해지나, 동맥류의 파열이나 진행 또는 주요분지혈관의 폐쇄등의 부작용이 생기

면 빨리 수술하여야 하므로 시간을 지체할 수 없는 경우가 많다¹⁾. 실제 치료하지 않은 예에서 2일내에 약 50%가 사망하는 것으로 되어 있어서 수술적응이 되면 빨리 수술하는 것이 좋다.

1976년 이후 Ablaza, Dereau, Lemole 등은 독립적으로 원주상의 Dacron 관의 양 끝에 Stainless을 부착한 인조혈관을 이용하여 봉합하지 않고 삼입후의 측에서 결찰하므로써 수술시간을 줄이고 간단하면서도 보다 좋은 수술결과를 보여 주었으며^{1~3)} 최근 Spagna 등은 이 수술법을 박리성 동맥류외에 모든 대동맥류에 적용하여 좋은 결과를 보고한 바 있다⁴⁾.

* 서울대학교 병원 흉부외과학교실

* Department of Thoracic & Cardiovascular Surgery, College of Medicine, Seoul National University Hospital

본 서울대학교병원 흉부외과에서는 최근 2년간 4례의 박리성 대동맥류에 이 무봉합 혈관내 인조이식혈관(Sutureless intraluminal graft)을 적용하여 수술사망에 없이 치료하였으므로 문헌고찰과 더불어 보고하려 한다 (Fig. 1).

2. 증 례

증례 I.

윤○심, 여자, 42세

환자는 입원 1년전부터 있어온 운동시 호흡곤란(NY-HA III)과 심계항진 및 간헐적인 배흉부 동통을 주소로 입원하였다.

이학적소견상 안면이 길고 사지가 길어 Marfan 씨 증후군의 소견을 보이고 있었으며 Erb's 구역에서 4도 정도의 이완기심잡음이 불규칙한 심음과 더불어 청진되었고, 약 2횡지 정도의 간종대가 있었다. 4지의 맥박은 모두 잘 촉진되었다.

흉부단순촬영상 심비대의 소견과 함께 종격동과 대동맥유영이 크게 확장되어 있었으며 (Fig. 2) 대동맥조영상 대동맥의 내막열창의 위치는 알 수 없었으나 상행대동맥에서 하행대동맥의 횡격막부위까지 가성 혈관내강이 관찰되었고, 횡격막부위에서 가성내강과 진성내강이 서로 통하는 것이 관찰되어 이 부위에 소위 'reentry'가 형성되어 있음을 알 수 있었다 (Fig. 3). 대동맥근부에서 시행한 조영에서는 3도 정도의 대동맥판막폐쇄부의 소견이 보였다.

DeBakey의 제 1형 박리성 대동맥류와 이차적인 대동맥판막의 지지기반의 약화로 인한 대동맥판막쇄부전의 진단하에, 1984년 1월 10일 수술을 시행하였다. 수술은 좌측 액외동맥 및 대퇴부동맥에 동맥카테터를 삽입한 후 정중흉골절개를 시도하여 상하공정맥에 정맥카테터를 삽입한 후 체외순환하에서 좌심실첨부에 Vent카테터를 삽입하고 상행대동맥을 무명동맥의 기시부까지 박리하였다. 무명동맥의 기시부 직하부를 대동맥검자로 차단한 후 상행대동맥에 종결개를 가하고 심마비액을 관상동맥관에 주입한 후 내부 상태를 관찰하였다. 내막열

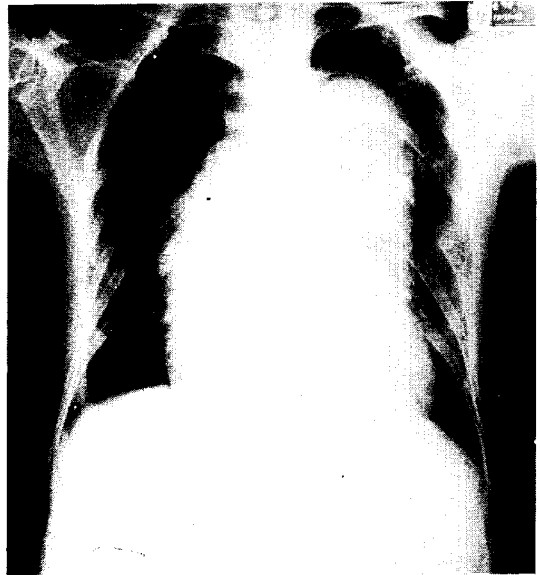


Fig. 2. Preoperative chest PA finding in case I.




Fig. 1. Intraluminal prosthesis, nylon tape, and mesh. Intraluminal graft is composed of dacron® tube graft, to each extremity of which a rigid ring covered with Teflon velour has been sutured.

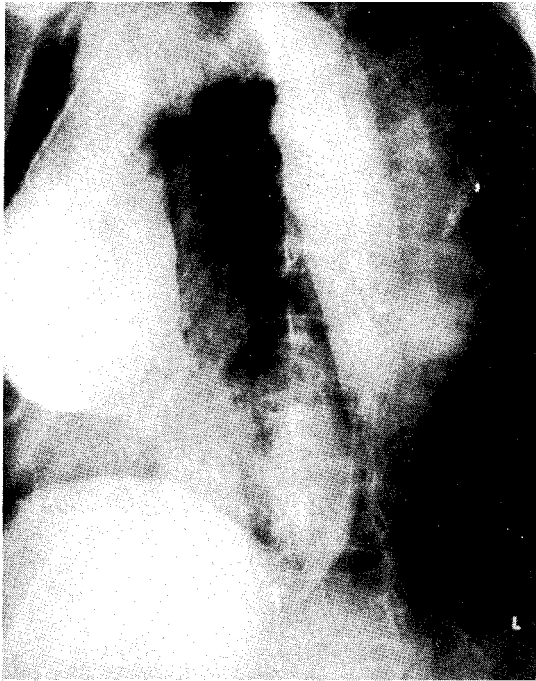


Fig. 3. Preop. root aortography in case I showing false lumen at ascending and descending aorta and AI.

창은 대동맥판윤상부 1.5 cm 부위에 2×3 cm 의 크기로 존재하였으며 대동맥판의 상태는 비교적 양호하였고 좌측관상동맥공은 정상이었으나 우측관상동맥공은 대동맥의 박리로 인하여 가성내강과 교통하고 있었다. 박리된 2층의 대동맥벽은 이미 섬유화가 진행되어 있었다. 진성내강의 내경이 대동맥근부에서 상부로 가면서 좁아져 있어서 24mm 와 20mm 의 두 intraluminal graft 를 한쪽씩 이어서 삽입하였다. 삽입시 찢어진 우측관상동맥공의 재건 및 대동맥판막의 재고정도 하고 graft 가 관상동맥공을 막지 않게 고정봉합으로 고정하였다 (Fig. 4, 5). Graft 를 삽입한 후 나일론끈으로 대동맥의 외측에서 graft 의 spool 에 파인 홈에 맞게 결찰하여 고정하고 2층의 대동맥벽은 봉합하였다. 수술중 대동맥 차단시간은 97 분이였다.

환자는 수술후 특별한 수술부작용없이 퇴원하였으며 현재 Digoxin 과 이뇨제를 쓰면서 특별한 증세없이 오래 추적중이다.

증례 II.

전 ○근, 남자, 57 세

환자는 5 년전부터 고혈압으로 간헐적인 치료를 받고

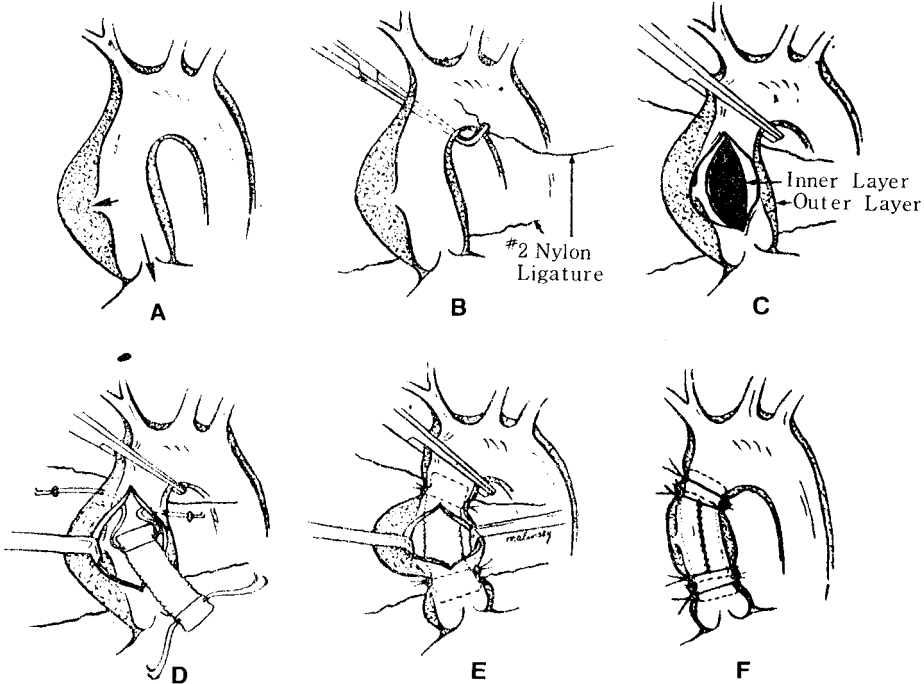


Fig. 4. Diagrammatic representation of the surgical technique. (See text for explanation). F, Note the second ligature tied at the junction of the rings and the graft to prevent-ring tilt and slippage.

있었는데 1984년 5월 11일 갑작스러운 찢어지는 듯한 흉통을 경험한 이후 우측하지의 감각이상과 동통을 호소하였다.

이학적소견상 우측하지의 맥박이 전혀 촉지되지 않았으며 피부온도가 저하되어 있었다.

흉부단순촬영상 종격동 및 대동맥음영의 확장과 굴곡을 발견할 수 있었다 (Fig. 6, 7). 박리성 대동맥류의 의심하에 대동맥조영을 실시한 결과 좌쇄골하동맥의 기시

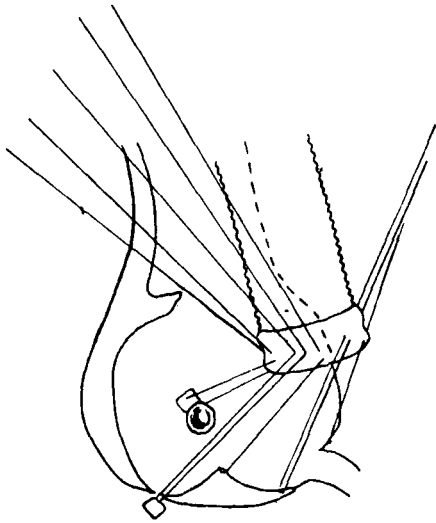


Fig. 5. Insertion of proximal pool to avoid coronary artery obstruction.

부부터 하행대동맥의 전장을 뚫은 가성내강이 발견되었으며 좌골하동맥기시부 직하부에 내막열창을 의심케 하는 소견을 보였다 (Fig. 8). 하행대동맥에서 우측신동맥은 진성내강에서 정상적으로 기시하였으나 좌측신동맥은 가성내강에서 혈액공급을 받는 것을 관찰할 수 있었다.

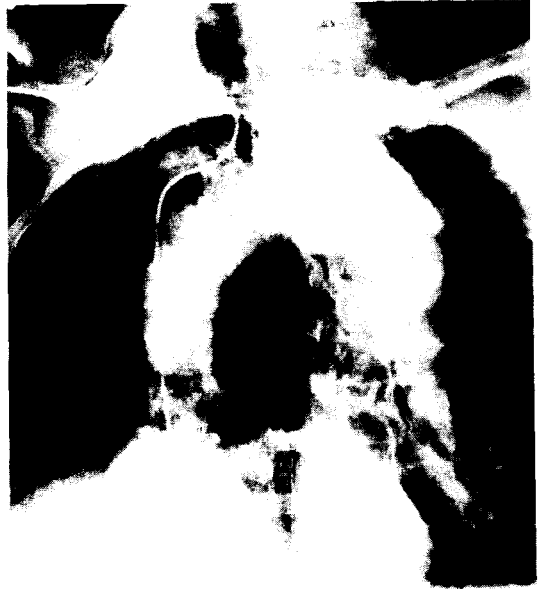

Fig. 8. Preop artography showing intimal flap and suspicious intimal tear at proximal descending aorta.

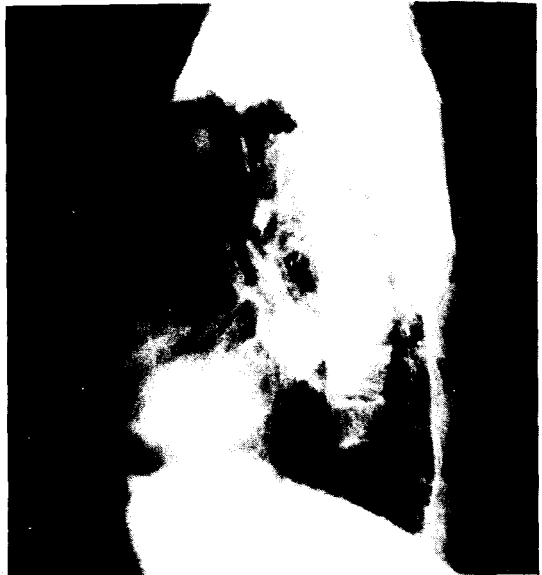
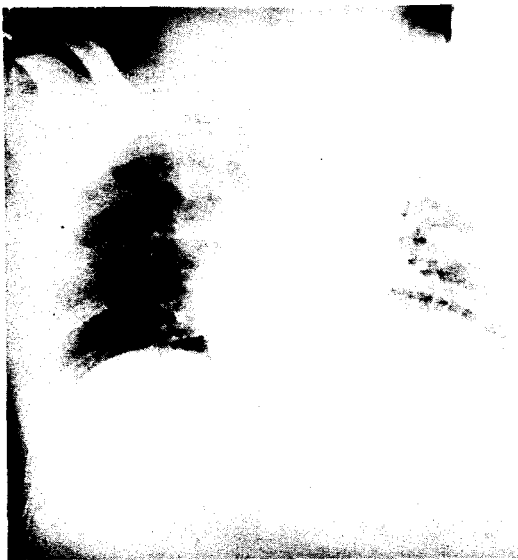
Fig. 6, 7. Preoperative chest PA, lateral findings in case II.

DeBakey의 제 3형 박리성 대동맥류의 진단하에 1984년 5월 12일 좌측 제 5늑간을 통한 개흉술을 시행하였다.

수술소견상 좌측쇄골하동맥 기시부부터 대동맥류가 관찰되었고 대동맥 차단후 종절개하에서 내부를 관찰한 결과 매우 심한 죽상경화를 보인 내막은 후벽에 1cm길이의 열창이 대동맥주행에 직각으로 있었고 가성내강은 대동맥의 진성내강의 후좌측에 존재하였다.

22mm의 intraluminal graft를 삽입한 후 나일론 끈으로 spool의 홈에 맞게 결찰한 후 2층의 대동맥벽을 봉합하였다(Fig. 9). 수술중 대동맥 차단시간은 29분이었으며 수술직후 우측하지 맥박은 계속 촉진되지 않았으며 양측의 운동능력도 전혀 없었으나 감각은 양측 모두 존재하였다. 수술후 9일째 부터 우측하지맥박이 촉진되기 시작하였으며 수술후 시행한 신조영상 좌측신동맥의 부분폐쇄의 소견을 보였으나 신기능은 유지되었으며(Ccr=45), 2개월간 외래추적후에는 보행이 가능해졌으며 현재 거의 정상보행상태로 별다른 합병없이 추적중이다.

증례 III.

박○석, 남자, 45세

환자는 10년전부터 고혈압이 있었으나 치료받지 않았고 1984년 11월 29일 심한 배흉부동통을 주소로 입원하였다.

이학적소견상 우측상지혈압이 170/110인 반면 좌측상지혈압은 80/0로 혈압의 차이를 보이면서 양측대퇴부 맥박은 감소되어 있었다.

단순흉부촬영소견상 대동맥음영이 확대되어 있었다. 박리성 대동맥류의 의심하에 대동맥조영을 시행하였는데 상행대동맥에서부터 복부대동맥을 지나 대동맥의 분지점까지 가성내강이 관찰되었고 좌측쇄골하동맥과 좌측신동맥의 협착이 관찰되었으며 대동맥판막의 기능은 정상이었다. 수술전 어느 검사에서도 내막열창의 위치를 밝히지 못하였으나 DeBakey의 제 1형 박리성 대동맥류로 추측하였다.

1984년 12월 3일, 좌측대퇴부동맥에 동맥카를라를 삽입한 후 정중흉골절개를 시행한 후 중등도 저체온법과 고칼륨심마비액을 이용한 체외순환하에서 상행대동맥에 종절개를 가한 후 진성내강에 20mm intraluminal graft를 삽입하고 외측에서 나일론 끈으로 결찰한 후 두층의 대동맥조직을 봉합하였다. 수술후 계속적인 항고혈압 치료를 하면서 현재 5개월간 외래추적관찰중이며 특별한 부작용은 발생하지 않았다.

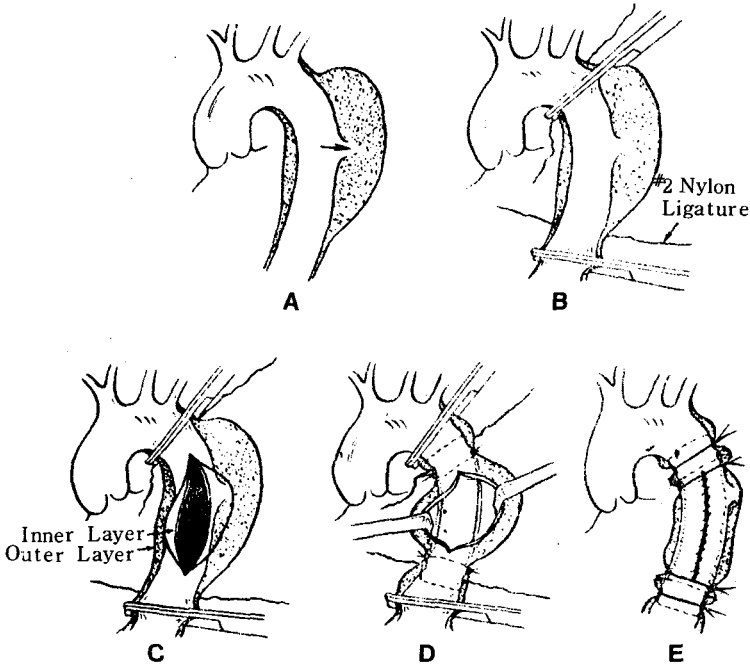


Fig. 9. Diagrammatic representation of the surgical technique for repair of dissecting aneurysm of the descending thoracic aorta (See text for explanation.)

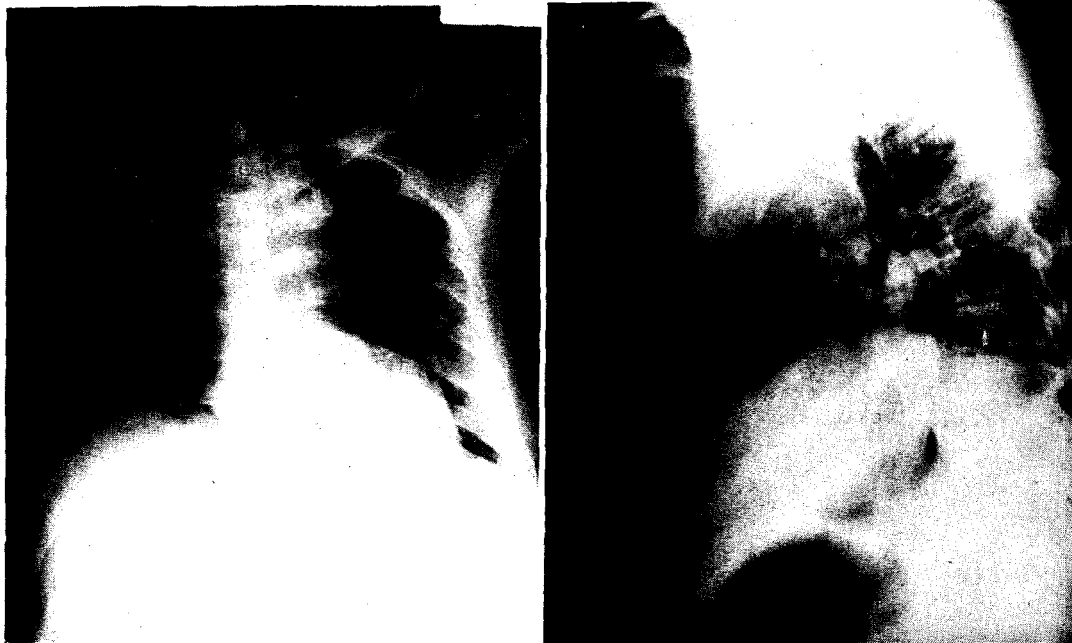


Fig. 10. 11. Postoperative chest PA and lateral findings showing well functioning intraluminal graft.

증례 V.

이○례, 여자, 63세

환자는 4년전부터 고혈압이 있었으며 간헐적인 치료만 받고 있었다. 1985년 4월 26일 수면중 격심한 배흉부 및 복부, 4지통과 호흡곤란이 발생하여 응급실을 통하여 입원하였다.

이학적소견상 경부정맥의 팽윤이 심하였고 심박동음이 약하게 들렸으며 수축기 혈압이 80mmHg로 맥박이 약하게 촉진되었다.

흉부단순촬영상 대동맥음영의 확대 및 심장음영의 증가를 보였으며 심에코도상 심낭내에 삼출이 있고 대동맥근부에 가성내강이 의심되었다. 심장탐폰의 의심으로 심낭천자를 시행하여 약 200cc의 비응고성의 혈액을 배출하였으며 이후 혈압이 140/110으로 상승하였다. 이후 시행한 대동맥조영상 상행대동맥의 우측으로 가성내강이 관찰되면서 대동맥궁으로의 이행부위의 무명동맥기시부 반대측에 내막열창이 의심되는 소견을 보였다. 가성내강은 부강동맥간이 기시하는 부위까지 연장되어 있었다.

1985년 5월 6일 DeBakey의 제1형 박리성 대동맥류의 진단하에 수술을 시행하였다. 우선 좌측대퇴부동맥에 동맥카테터를 삽입한 후 정중흉골절개를 시도하여

상하공정맥에 정맥카테터를 삽입하여 중등도의 저체온법을 이용한 체외순환하에서 상행대동맥의 무명동맥기시부를 차단하였다. 종결개로 대동맥을 열고 심마비액을 주입한 후 관찰해 보니 대동맥판막이나 판윤은 정상이었고 관상동맥공도 정상이면서 그 상부에는 가성내강이 형성되어 있었고 내막열창은 2cm 길이로 대동맥궁이 시작되는 부위의 후벽에 존재하였다. 26mm의 intraluminal graft를 삽입하면서 관상동맥과 대동맥근부에 고정봉합을 하였으며 외측에서 나일론끈으로 결찰한 후 2층의 대동맥벽을 봉합하였다. 수술시 대동맥차단 시간은 72분이었으며 수술후 원인을 알 수 없는 심장마비가 있는 외에는 특별한 문제가 없이 퇴원하였다.

Table 1에는 본원에서 경험한 4례의 증례를 요약하였다.

3. 고 안

박리성 대동맥류에 대한 치료는 최근 많은 변화를 가져왔다⁹⁾.

60년대까지도 DeBakey 등의 'fenestration'을 이용한 고무적인 수술성적에도 불구하고 Wheat 등은 계속내과적치료를 주장하는 등 논란이 있었는데 이는 수술이나 내과적치료가 모두 상당한 위험성을 안고 있기 때문

Table I.

Case No.	Age/ Sex	BP (mmHg)	Etiology	Anatomy (DeBakey type)	Time interval onset to Op.	Date of Op.	Operation	Aortic clamping time (min)	Complication	Outcome	Follow-up
I	42/F	120/60	Marfan syndrome	type I AI	1 yr	1/10/84	graft insertion resuspension of AV	97 min with CPB	-	doing well	16 mo
II	57/M	160/90	Hyper-tension	type III-B	1 day	5/12/84	graft insertion	29 min without bypass	paraparesis renal insufficiency	improved	12 mo
III	45/M	170/110 80/0	Hyper-tension	type I	4 days	12/3/84	graft insertion	52 min with CPB	wound dehiscence	doing well	5 mo
IV	63/F	80/70 → 140/110*	Hyper-tension	type I	9 days	5/6/85	graft insertion	72 min with CPB	-	doing well	1 mo.

* After pericardiocentesis

이다^{3,4,5,6}). 70 년대에 들어서면서 Dacron 등의 인조 혈관이 발달함에 따라 이를 이용한 대동맥류의 치환술이 성행하게 되었는때 Austin, Daily의 분류상 A형의 경우 내과적 치료로 72%의 사망율을 보인 반면 외과적 치료로 32%의 사망율을 나타내어 A형은 수술요법을 권장하고 있다⁷). 또한 B형에서도 박리에 의한 부작용(박리의 진행, 파열, 분지동맥의 폐쇄등)이 있으면 수술하는 것이 좋다. 그러나 장기치료성적은 수술여부에 관계없이 10년에 50%가 사망하는 것으로 알려져 있다.

수술방식은 A형은 정중흉골절개로 전신체의순환하에 상행대동맥이나 대동맥궁을 치환하고 B형에서는 좌측 개흉술을 시행하여 부분체의순환이나 TDMAC-heparin shunt, 또는 단순대동맥차단하에서 동맥류를 치환하는 것이 전통적인 방법이다.

70 년대 말에 Lemole, Ablaza, Dureau 등은 독립적으로 봉합이 필요없이 삽입한 후 결찰할 수 있는 인조 혈관을 연구하기 시작하였다¹⁻³). 이러한 봉합하지 않고 인조이식편을 삽입하는 개념은 20세기 초부터 있어 왔는데 1912년 Carrel은 이미 유리와 금속을 이용한 관으로 대동맥류를 치환하는 방법을 제안하였고^{4,8}) 50년대 Hufnagel은 봉합없이 플라스틱제 인공대동맥판막을 하행대동맥에 삽입하여 대동맥의 파열없이 견딜 수 있음을 보여주었고⁹) 1942년 Blackmore, Lord등은 정맥조직을 썩은 vitalium고리를 이용하여 성공적인 동물 실험을 보고하였다¹⁰).

이러한 무봉합보철관은 그 방법상 혈액응고나 혈전의 발생, 불충분한 고정에 의한 보철관의 이동, 그리고 대동맥벽에의 손상에 의한 출혈이나 가성동맥류의 병발등의 부작용을 가져올 수 있는데¹¹) 현재 쓰고있는 woven dacron tube는 내벽에 neointima가 생겨 혈전증의 가능성이 거의 없으며 tube의 외벽은 혈관내벽과 충분한 섬유화를 보이기 때문에 충분히 고정되고 더구나 수술시 양끝의 고리(spool)에 파인 홈에 결찰할 나일론끈으로 인하여 고정은 완벽하게 할 수 있고, spool의 표면적을 넓히고 필요하면 dacron과 spool의 경계부에 외측결찰을 한번 더 하므로써 혈관벽으로의 미란을 막을 수 있다고 한다¹²).

"Ringed sutureless intraluminal graft"는 우선 수술이 간단하고 봉합이 필요없어 봉합부위에서의 출혈로 인한 사망 및 이환율을 줄일 수 있으며 외측의 Nylon tape를 대동맥차단 이전에 박리하여 넣어 놓으면 대동맥차단시간은 6분까지 줄일 수 있다고 하며¹³) 하행흉

부대동맥의 수술시 체외순환이나 Gott shunt의 도움없이도 좋은 수술결과를 가져올 수 있다⁴⁾. 이 방식이 가장 좋은 예는 DeBakey 제3형의 박리성대동맥류가 심한 동맥경화증과 같이 있는 경우이나 현재는 대동맥의 어느 부위에 생긴 어떤 형태의 동맥류도 일단 사용을 고려해 볼 만하다고 하겠다⁵⁾.

1985년도 Spagna 등의 보고에 의하면 7년동안 이 방법으로 80명을 수술하였는데 32례의 박리성대동맥류에 16례의 동맥경화성 상행대동맥류, 13례의 동맥경화성 하행대동맥류, 3례의 흉복부동맥류, 2례의 대동맥구동맥류 및 14례의 복부대동맥류가 포함되어 있었으며 이 환자군에서 graft 자체로 인한 부작용은 단 한 건도 없음을 보고하였다. 더구나 대동맥 차단시간이 매우 짧아져서 수술후 하반신마비나 급성신부전등의 부작용도 매우 줄일 수 있었다고 하였다.

이 수술방식에서 수술중 가장 많이 겪는 어려움은 첫째, 외측결찰을 Spool의 흡에 정확히 맞추는 일과 둘째, 대동맥내강보다 큰 graft를 삽입하려고 시도하는 경우, 셋째 너무 긴 graft를 삽입하여 graft가 찢그러지는 경우, 넷째, 체외순환하에서 수술할 경우 'predotting'이 안되어 출혈이 심한 경우, 다섯째, Spool이 들어갈 부위에 관상동맥공이나 기타 대동맥의 주요 분지가 기시할때, 여섯째, 하행대동맥에서는 내강의 지름이 일정하여 문제가 없으나 상행대동맥에서 특히 마판씨 증후군일 경우 대동맥근부와 그 후부의 대동맥내경의 차이가 클 경우 등인데 graft를 넣기전에 세밀한 측정으로 적당한 크기의 graft를 골라야 하며 내막열창이 대동맥의 주요가지에 너무 가까이 있으면 주요분지입구쪽에 pledget을 사용하여 graft와의 고정봉합을 하면 주요 분지혈관의 폐쇄를 막을 수 있으며¹⁾(Fig. 5) graft를 넣어야 할 대동맥의 양끝의 내경의 차이가 크면 서로 다른 크기의 graft의 양끝을 이어서 쓰거나 한쪽 Spool을 제거하고 대동맥과 Dacron tube를 봉합할 수도 있으며²⁾ 최근에는 양측의 Spool의 크기가 서로 상이한 graft도 시판되고 있다.

본 증례 2에서 수술후 나타난 paraparesis는 외래 추적중 매우 신속히 좋아진 것으로 봐서 척수의 손상에 의한 것이 아니고 아마도 하지의 혈류차단으로 인한 근육 및 말초신경의 손상에 기인하였던 것으로 보인다. Livesay 등에 의하면 대동맥차단만으로 하행흉부대동맥류를 수술하더라도 차단시간이 30분 미만인 경우 척수손상과 신부전은 국소체외순환이나 Gott shunt를 쓴 경우와 비교할때 특별한 차이가 없다고 하였다¹⁰⁾. 그러므로

intraluminal graft를 쓸 경우 대동맥차단이전에 나일론테이프를 정위치에 넣어두고 적당한 크기의 graft를 고르면 대개의 경우 체외순환이나 Gott shunt의 도움없이 하행흉부대동맥류나 복부대동맥류의 수술을 할 수 있다는 결론이다.

4. 결 론

본 서울대학교병원 흉부의과에서는 최근 2년동안 4례의 박리성 대동맥류를 무봉합 혈관강내 인조이식혈관을 사용하여 치료하였으며 수술시간 및 대동맥차단시간을 줄일 수 있었으며 수술시 출혈로 인한 부작용도 없었다.

REFERENCES

1. Lemole GM, Strong MD, Spagna PM, et al: Improved results for dissecting aneurysms; Intraluminal Sutureless Prosthesis. *J Thorac Cardiovasc Surg* 83:249, 1982.
2. Ablaza SCG, Ghosh Sc, Grana VP: Use of a ringed intraluminal graft in the surgical treatment of dissecting aneurysms of the thoracic aorta; A new technique. *J Thorac Cardiovasc Surg* 76:390, 1978.
3. Dureau C, Villard J, George M, et al: New surgical technique for the operative management of acutr dissections of the ascending aorta; Report of two cases. *J Thorac Cardiovasc Surg* 76:385, 1978.
4. Spagna PM, Lemole GM, Strong MD, Karmilowicz NP: Rigid intraluminal prosthesis for replacement of thoracic and abdominal aorta. *Ann. Thorac Surg* 39:47, 1985.
5. DeBaDey ME, Menly WS, Cooley DA, et al: Surgical treatment of dissecting aneurysm of the aorta. Analysis of seventy-two cases. *Circulation* 24:290, 1961.
6. Wheat MW Jr, Harris PD, Malm JR, et al: Acutr dissecting aneurysms of the aorta. Treatment and results in 64 patients. *J Thorac Cardiovasc Surg* 58:344, 1969.
7. Miller DC, Stinson EB, Oyer PE, et al: Operative treatment of aortic dissections. *J Thorac Cardiovasc Surg* 78:365, 1979.
8. Carrel A: Results of the permanent intubation of the thoracic aorta. *Surg Gynecol Obstet* 15:245, 1912.
9. Hufnagel CA: Aortic plastic valvular prosthesis. *Bull Georgetown Univ Med Ctr* 4:128, 1951.
10. Blacmore AH, Lord JW Jr, Steffco PL: The severed primary artery in the War Wounded. *Surgery* 12:488, 1942.
11. Wheat MW Jr, Palmer RF, Bartley TD, Seelman RC: Treat-

- ment of dissecting aneurysm of the aorta without surgery. *J Thorac Cardiovasc Surg* 50:364, 1965.
12. Krause AH, Ferguson TB, Weldon CS: Thoracic aneurysmectomy utilizing TDMAC-heparin shunt. *Ann Thorac Surg* 14:123, 1972.
13. Edwards WS, Kerr AR: A Safer technique for replacement of the entire ascending aorta and aortic valve. *J Thorac Cardiovasc Surg* 59:837, 1970.
14. Livesay JJ, Cooley DA, et al: Surgical experience in descending thoracic aneurysmectomy with and without adjuncts to avoid ischemia. *Ann Thorac Surg* 39:37, 1985.
-