

승모판 폐쇄가 동반된 수정 대혈관 전위증

— 부검 1례 보고 —

서울대학교 의과대학 병리학교실, 소아과학교실*, 흉부외과학교실** 및 진단방사선과학교실***

운동현 · 서정욱 · 지제근

윤용수* · 최정연* · 김용진** · 김인원***

서 론

수정 대혈관 전위증(corrected transposition of great arteries: corrected TGA)은 대맥관전위와 더불어 방실연결전위가 동반되어 혈류 연결은 정상인 심기형이다. 따라서 동반기형이 없을 경우에는 성인 될때까지 아무런 증상이 나타나지 않을수도 있다. 그러나 대부분에 있어서 심실중격 결손, 폐동맥 협착, 좌측 삼첨판의 유사 Ebstein 기형, 단 심실(single ventricle) 및 전기전도계의 이상등 심기형을 동반한다¹⁾. 한편 수정대혈관 전위증의 방실연결 전위는 심장 발생의 심실환(ventricular loop) 형성이 좌측으로 치우친것으로 해석되며(1-loop) 심실환에 따라 좌우 심실 위치뿐 아니라 좌우 방실판막의 모양, 관상동맥, 방실결절의 위치와도 밀접한 관계가 있기 때문에 이것은 심기형의 분류상 가장 중요한 지표라고 할수 있다. 승모판 무형성은 방실연결의 이상유무에 관계없이 매우 드문 기형으로 삼첨판 폐쇄가 주로 근육형인 반면 승모판 폐쇄는 막성(membranous)인 경우가 많고 그 빈도가 삼첨판 무형성에 비하여 매우 드물다.

본 증례는 우측 방실판막의 폐쇄로 인한 우심부전의 소견 및 폐혈류 증가의 소견으로 나타나 폐동맥 부분결찰술을 시행하고 비경구 영양술을 시행하던 중 대퇴정맥, 하대정맥의 진균감염 및 패혈증으로 사망하여 부검한 2개월 20일된 남자 아이였다. 임상 진단은 방실연결은 정상이면서 TGA가 동반된 삼첨판 폐쇄였으나 부검으로 방실연결의 이상 및 TGA가 동반된 수정 대맥관

전위이고 우측의 폐쇄판막은 승모판임이 밝혀졌다. 즉 심실중격을 가로질러 전위된 좌측 전방의 대동맥은 좌측에 위치한 우심실과 연결되었으며, 반대로 우측 후방의 폐동맥은 우측에 위치한 좌심실과 연결되었다.

증 례

본 환아는 건강한 30대 부모로 부터 정상 분만된 남아로서 출생 15일부터 호흡곤란 및 보챔을 주소로 서울대 병원 소아과에 입원하였다. 입원당시 체중은 3.3 kg으로 발육 및 영양상태가 양호하였으며, 청색증, 곤봉지(clubbing) 및 우묵 부종(pitting edema)은 없었으나, 청진상 좌측하 흉골연에서 2-3/6도의 수축기 잡음이 들렸고 간이 2횡지 촉진되었다. 혈액검사 소견상 혈청 bilirubin치가 17.3 mg% (direct; 0.3 mg%)로 증가된 것 이외에는 특기할만한 이상은 없었으며 이는 치료후 6.2 mg%로 호전 되었다. 흉부 X-선 사진상 중등도의 심비대와 폐혈관성의 증가가 있어 좌우단락(left to right shunt)을 보이는 심질환으로 판단되어 심에코도(Fig. 1) 및 심혈관 조영술을 시행한 바, 대혈관 전위(TGA)를 동반한 우측방실판막 삼첨판폐쇄와 우측심실의 저형성, 심실 및 심방 중격결손, 좌측 승모판 폐쇄부전(grade III), 그리고 하대정맥 확장등이 관찰되어 제 3형 삼첨판 폐쇄(삼첨판폐쇄+L-TGA)라는 진단하에 향후 Fontan operation을 계획하였고 우선 폐혈류를 줄이기 위한 일차적인 폐동맥 부분결찰 및 심방중격 절제술을 입원후 10일에 시행하였다. 일차 수술후 영양상태를 증진시키기 위하여 양측 대퇴정맥을 통한 비경구적 영양술을 약 50일간 시도하였으나 수술 54일(생후 81일) 만에 환아는 복합장기 부전증으로 사망하였다.

*본 논문의 요지는 1987년 12월 월례집담회에서 증례보고로 발표됨.

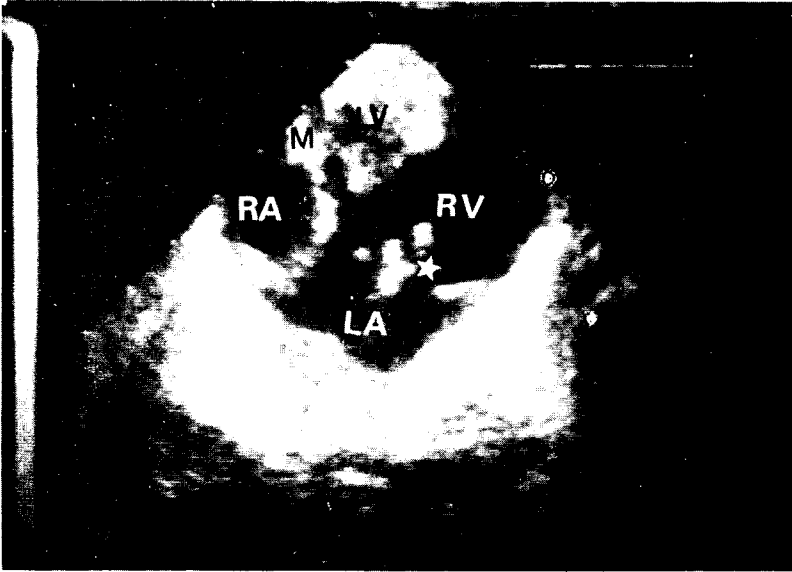


Fig. 1. Four chamber view of the heart showing muscular hypertrophy with luminal obliteration in right-sided left ventricle (LV). Right-sided mitral valve is atretic. Left-sided tricuspid valve shows redundant valvular tissue (asterisk) and dilatation of annulus. (RA : right atrium, LA ; left atrium, RV : right ventricle, M : atretic mitral valve).

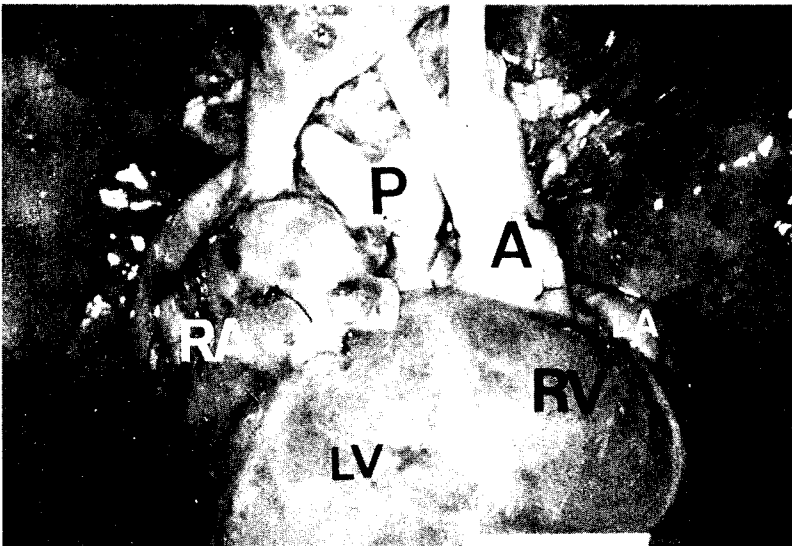


Fig. 2. Anterior view of heart and greater vessels. The right atrium is markedly enlarged (RA). The ascending aorta (A) is located left and anterior to the pulmonary artery (P). Pulmonary artery is partly ligated. (LA : left atrium, LV : left ventricle, RV : right ventricle).

부검 소견

부검은 사망 후 약 20시간에 시행되었다. 5.4kg의 남아로서 전신적인 심한 황달과 부종이 있었고 특히 양하지엔 극심한 우묵부종이 관찰되었으며 양 서혜부에 각각 길이 2cm의 피부절개 봉합부위가 있었다. 또한 수술을 받았던 중앙 흉골절개 반흔이 관찰되었다. 흉곽 및 복강 내에는 삼출은 없었다.

심장의 우심방은 커져 있었고 우심방 심근 비후와 심내막의 경화가 관찰되었다(Fig. 2 및 3). 좌심방에는 폐정맥이 정상적으로 연결되었다. 심방중격에는 중격절제술로 인하여 크기 2×1.5cm의 결손이 있었다. 우측 방실연결은 0.8×0.5cm 크기의 난원형 막으로 폐쇄되어 있었다(Fig. 3). 우측 외부에서 본 심실은 정상보다 약간 작은 정도였으나 내강은 좁은 균열모양이었으며 심근층의 심한 비후와 심내막 비후가 있었고 섬유주의 양상은 분명하지 않았다. 좌측 방실판은 중격에 붙은 중격침

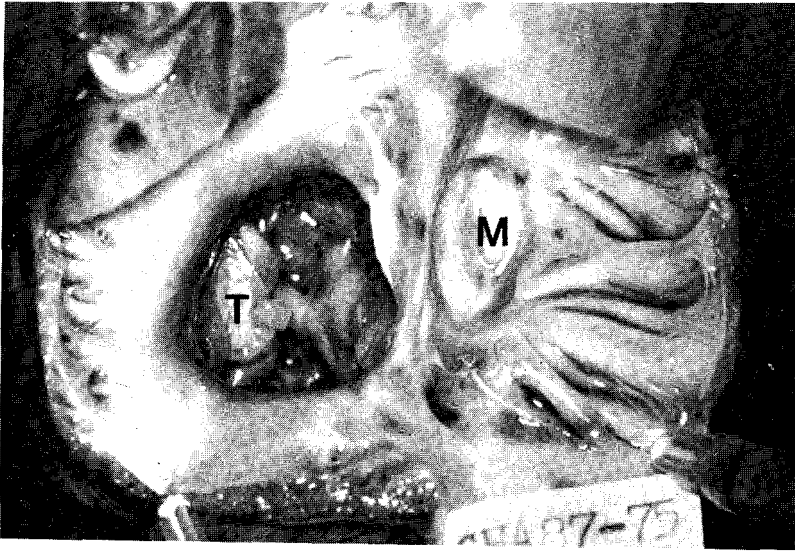


Fig. 3. Atrio-ventricular valves after removal of atrial wall. The left sided valve (T) is tricuspid valve with redundant leaflets (Ebstein-like malformation). The right-sided valve (M) shows membranous atresia. Right atrial endocardium and myocardium are markedly thickened.

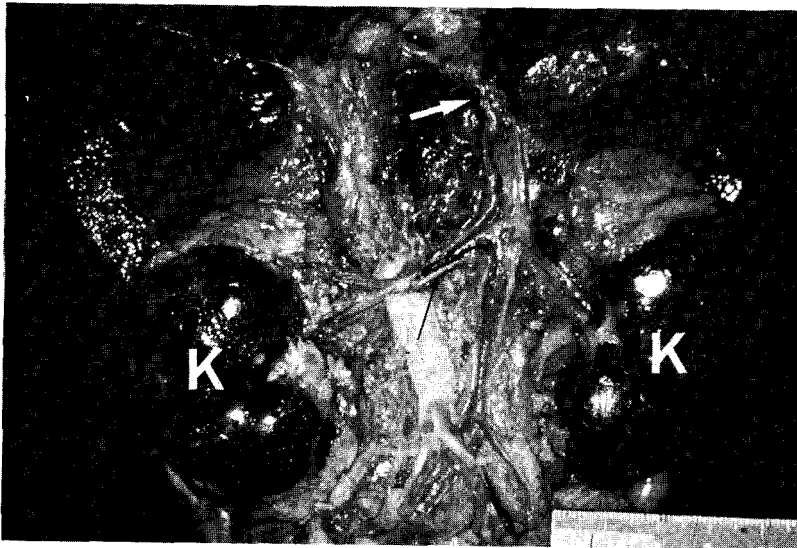

Fig. 4. Posterior view of retroperitoneum, showing hemorrhagic infarctions of both kidneys (K) with renal vein thrombi (thin black arrow). The hepatic portion of inferior vena cava exhibits mural thrombus (white arrow).

이 있고, 승모판 전침의 형태가 없는 삼첨판의 형태였다. 좌측 삼첨판의 건삭은 짧고 판막첨은 비후되어 유사 Ebstein기형을 동반하였다(Fig. 3). 좌측 심실은 심내면이 조잡하고 거친 우심실 형태의 근육주였으며 중격에 건삭이 직접 부착 하였다. 크기 0.3×0.2 cm의 심실중격 결손이 막성 중격부위에 있었다. 대동맥은 좌측앞쪽에 있었으며 좌측의 우심실에 연결되었다. 우측 뒷쪽에서 기시되는 폐동맥은 심실중격을 부분적으로 겹쳐있는(overriding) 형태로 근위부(proximal portion)에서

부분 결찰(banding)되어 있었다. 대동맥과 폐동맥의 직경은 각각 0.8 및 0.7 cm이었다(Fig. 2). 관상동맥의 우회선동맥과 전방하행동맥은 대동맥 우측동에서 함께 기시하였고 좌측 동에서 좌회선동맥이 연결되었다. 이러한 소견으로 수정 대혈관 전위증(corrected transposition of great arteries)에 승모판 폐쇄, 심실중격 결손 및 유사 Ebstein 기형등 부수적 기형이 동반되었음을 확인하였다.

상대정맥에 연결되는 기정맥(azygos vein)이 확장되



Fig. 5. Microscopic view of occlusive thrombus in iliac artery, showing fungal colony composed of yeasts and pseudohyphae of *Candida* species. (x200, H & E) (arrow : internal elastic lamina).

어 상대정맥과 기정맥의 직경이 각각 0.6 cm 및 0.4 cm 이었다. 간 부위 (hepatic portion) 의 하대정맥에 크기 2×0.6 cm의 벽혈전 (mural thrombus) 이 붙어있었다 (Fig. 4). 신정맥 (renal veins) 에서 장골정맥 (iliac veins) 부위까지 하대정맥내에 폐쇄성 혈전이 있었으며 대정맥 벽이 두껍고 외경도 0.5 cm 정도로 좁아져있었다 (Fig. 4). 양측 외장골 동맥 (bilateral external iliac arteries) 내에도 폐쇄성 혈전이 있었다.

간 (liver) 은 중량이 272 gm 이었으며 (3개월 정상 : 140 gm) 암갈색 및 황색의 만성울혈 (nutmeg liver) 의 양상을 나타냈고, 또한 비 (spleen) 도 34 gm 의 울혈성 종대를 보였다. 양측 신장은 태아성 분엽 (fetal lobulation) 이 유지되어 있으면서 암적색 출혈성 종창 (우측 42 gm, 좌측 38 gm) 을 제시하였으며 각각 단면에서 추체 (pyramid) 부위를 제외한 전 피질 및 수질내에 출혈상이 있었다. 이의 현상은 하대정맥 및 신정맥내에 폐쇄성 혈전 형성으로 인한 출혈성 경색증 (hemorrhagic infarction) 과 일치되는 소견으로 판단되었다.

이외에도 양측 폐는 늑막면에 다발성 출혈반점과 단면에서 곳곳에 출혈성 병변이 있었고, 뇌에서는 우측 전엽과 좌측 후두엽에 국소적 지주막하 출혈반점이 있었으며 연속단면에서 회백질 경계가 비교적 좋았고 뇌실계 (ventricular system) 는 좌측 제3뇌실의 상각 (superior horn) 이 둔화될 정도로 약간 확대되어 있었다.

현미경적 소견으로 하대정맥 (IVC) 의 간부분 (hepatic

portion) 에서 장골정맥 (iliac vein) 및 동맥에 까지 관찰되었던 벽 및 폐쇄성 혈전 (mural and occlusive thrombi) 내에는 효모 (yeasts) 및 위균사 (pseudohyphae) 로 이루어진 진균집락 (fungal colony) 들이 보였으며, 이 효모들은 피막 (capsule) 을 갖고 있지 않는 것으로 보아 *Candida* species로 판단되었으며 이는 진균성 패혈증 (mycotic septicemia) 의 근원이 되었을 것으로 추측된다 (Fig. 5). 이들 혈전들의 Gram 염색에서 세균은 검출되지 않았다. 간, 비장 및 폐의 조직절편에서는 심한 울혈 및 출혈이 관찰되었을 뿐, 패혈성 색전 (septic embolus) 이나 염증 또는 혈색소증 (hemochromatosis) 은 관찰할 수 없었다. 비장에서 Gandy-Gamna 소체는 없었으며, 간에서는 중심정맥 (central vein) 들과 유동 (sinusoid) 들의 확장과 주위 섬유화가 관찰되었으며 곳곳에 간세포의 파괴 및 다핵 중성구와 단핵구들의 국소 침윤을 보였다. 골수의 조혈 (extramedullary hematopoiesis) 현상은 없었다. 여러 절편의 신장조직에서는 미만성 출혈성 경색 (diffuse hemorrhagic infarcts) 의 배경위에 산발적인 염증세포의 침윤을 동반하지 않은 진균성 색전 (fungal emboli) 들이 관찰되었다. 한편 대뇌 및 소뇌 절편에서는 모세혈관 주위 및 뇌실질 조직내에 산발적인 중성 다핵구 및 단핵구들의 침윤을 동반한 위균사 (pseudohyphae) 들이 여러 곳에서 확인되었으며 주위 혈관내에 파종성 혈관내 응고병증 (DIC) 시 관찰되는 섬유소 응고현상들을 볼 수 있다.

고 찰

수정 대혈관 전위증에 대해서는 1875년 Rokitansky²⁾가 2증례를 보고한 것이 처음으로 그 때부터 용어가 사용되었다고 볼 수 있다. 그 발생 빈도는 보고에 따라 차이가 있으나 우리나라에서는 소아 선천성 심기형의 0.4%(19/4491) 및 성인 선천성 심기형의 0.9%가 수정 대혈관 전위증이었다³⁾. 외국문헌에서도 선천성 심기형의 0.9% 정도라고 보고되고 있다⁴⁾. 그러나 이 전위증의 약 1%에서는 다른 심기형이 없는 기능상 정상 심장으로서의, 성년생활을 할 수 있고, 다른 병합 심기형이 가벼울거나 단순할 경우에는 류마치성 판막증, 또는 본 증례와 같이 다른 독립성 심기형 또는 심전도계의 질환으로만 진단되기 쉬우므로⁵⁾ 실제 이전위증의 발생율은 알려진 것보다 더 높을 것으로 추측된다. 성별로는 남자가 1.35 : 1로서 더 많은 것으로 되어 있으며⁶⁾ 이 전위증은 발생이 부모의 당뇨병과 관계가 있다는 보고도 있다⁷⁾.

본 예에서 우측 방실판막의 폐쇄가 있었는데 이것이 승모판인지 삼첨판인지에 대하여는 논의가 될 수 있다. 저자들은 이것을 승모판이라고 판단하였는데 그 이유는 본 예가 삼첨판폐쇄라고 할때 여러가지 점에서 해석이 곤란하다. 우선 삼첨판폐쇄는 근육성 폐쇄이고 중앙에 dimpling이 있는 형태로 나타나는데 본 예는 승모판 폐쇄의 특징인 막성 폐쇄이다. 대맥관 관계가 L-TGA이라면 심질환이 I-loop일때 S-d-L로서 loop rule에 맞지 않는데 I-loop라면 S-I-L로서 법칙에 합당하다. 이러한 점에서 임상적으로 심질환에 대한 재검토가 가능한 증례였다. 부검 소견으로는 좌우 방실판에 형태를 확인하였고 좌측 심실의 근육주, 증격의 형태, 건삭의 부착 및 관상동맥 형태로 심질환이 I-loop임을 확인할 수 있었다.

심실의 전위(ventricular inversion)는 본 증례와 같이 대맥관 전위(L-TGA)를 반드시 동반하나(corrected-TGA), 예외적으로 문헌상 독립성 심실 전위도 보고되어 있다⁸⁾. 그 심실의 전위는 태생기의 23일에서 25일 사이에 양끝이 고정된 원시심관(primitive heart tube)에 의한 환(looping)의 발육 방향에 따라 결정되는 것으로 알려져 있고, 정상에서는 전방우측(d-loop)으로 회전되어 형성되나, 수정 대혈관 전위증에서는 심방의 위치와 관계없이 좌측(I-loop)으로 회전되어 형태

학적 좌우 심실이 전위(inversion) 도치된다. 그러나 부 각 장기마저 좌우 전위되는 “mirror-image”의 경우 viscerocranial situs inversus)에는 반대로 d-loop로서 수정대혈관 전위증이 발생됨을 참고할 필요가 있다. 왜냐하면 수정대혈관 전위증 약 5%는 이와같은 경우이기 때문이다⁴⁾.

수정대혈관 전위증에서 심실의 전위에 수반하여 방실판막, 관상동맥계 및 전기전도계도 바뀌게 된다. 좌측에 놓여지는 삼첨판은 구조학적으로 불완전하여 20~90%에서 유사 Ebstein기형을 나타낸다. 전기 전도계는 정상적인 방실결절과 전측방 결절(anterolateral node)이 나타나 부정맥을 일으키게 된다. 이밖에도 심실중격 결손이 44~78%, 심방중격 결손이 11~47%, 폐동맥 협착이 44~53%등으로 보고^{4,7)}되고 있다.

결 론

임상적으로 삼첨판 폐쇄증 제3형의 진단을 받은 약 2개월 20일 된 남아의 부검을 통하여 수정대혈관 전위증을 확인 고찰하였으며, 사망아의 수술 및 치료 과정에서 발생한 하대정맥의 Candida Spp. 진균성 혈전증과 이에 따른 양측 신장의 출혈성 경색, 간과 비의 만성 울혈 그리고 폐혈성 색전증에 의한 사인을 규명 증례 보고하였다.

참 고 문 헌

- 1) Kidd BSL: Congenitally corrected transposition of the great arteries. *Heart disease in infancy and childhood*, 3rd ed Macmillan Publishing Co Inc 1983, pp 612-626
- 2) Rokitansky KF: Die Defekte der Scheidewande des Herzens. *Braunmuller Vienna 1875*, pp 81-86, Cited by Kidd¹⁾
- 3) 홍창희, 윤용수, 최정연, 이영우, 지제근 : 한국인의 선천성 심질환. 대한의학협회지 26:721-735, 1983
- 4) Bjarke BB, Kidd BSL: Congenitally corrected transposition of the great arteries. A clinical study of 101 cases. *Acta Paediatr Scand* 65:153, 1976
- 5) Mitchell SC, Korones SB, Berendes HW: Congenital heart disease in 56,109 births. Incidence and natural history. *Circulation* 43:232, 1971
- 6) Van Praagh R, Van Praagh S: Isolated ventricular inversion. A consideration of the morphogenesis,

definition and diagnosis of nontransposed and transposed great arteries. Am J Cardiol 17:395, 1966

- 7) Allwork SP, Bentall HH, Becker AE, Cameron H, Gerlis LM, Wilkinson JL, Anderson RH: *Congenitally corrected transposition of the great arteries: Morphologic study of 32 cases. Am J Cardiol 38:910-923, 1976*

= Abstract =

Mitral Atresia Associated with Corrected Transposition of Great Arteries

**Dong Heon Yoon, M.D., Jeong Wook Seo, M.D.,
Je Geun Chi, M.D., Yong Soo Yoon, M.D.*,
Jeong Yeon Choi, M.D.*, Yong Jin Kim, M.D.**
and In Won Kim, M.D.*****

Departments of Pathology, Pediatrics
Thoracic and Cardiovascular Surger**,
and Diagnostic Radiology***, College of
Medicine, Seoul National University*

A case of congenital absence of right atrioventricular

(A-V) connection of heart is reported. Patient was 81 day old male infant with chief complaints of dyspnea and irritability. Clinical evaluation revealed increased pulmonary vascularity on chest x-ray, absence of right A-V connection, regurgitation of left A-V valve, right-sided ventricular hypoplasia and L-TGA. Clinical assessment of the case was tricuspid atresia with L-TGA and mitral regurgitation. Pulmonary artery banding and atrial septectomy was performed. Parenteral alimentation through the femoral veins resulted in obstruction of IVC and subsequent multiorgan failure.

The autopsy findings of the heart were corrected transposition of great arteries with associated anomalies of right-sided mitral atresia, Ebstein's malformation of left-sided tricuspid valve, ventricular septal defect, muscular hypertrophy of right-sided left ventricle with luminal obliteration.

Long segment of IVC was completely occluded due to occlusive thrombi with fungal infection. Bilateral kidneys were infarcted and azygos vein was markedly engorged. Microscopic examination revealed candidal colonization in the inferior vena cava and septic embolization in brain.

Key Words: Mitral Atresia, Corrected TGA.