

변형 Konno 술식을 이용한 좌심실 유출로 협착의 수술치험

- 3례 보고 -

박 승 일* · 김 용 진*

- Abstract -

Experience of Modified Konno Operation in Patients with LVOTO

Seung Il Park, M.D.* , Yong Jin Kim, M.D.*

The results of conventional operative resection of diffuse subaortic stenosis(tunnel subaortic stenosis) have been less than satisfactory.

We have performed modified Konno operation to enlarge the outflow tract of both ventricle with a patch in three patients with diffuse tunnel subaortic stenosis in the department of Thoracic and Cardiovascular Surgery, Seoul National University Children's Hospital. Preoperative left ventricular aortic pressure gradients were 135 mmHg, 50 mmHg, 80 mmHg respectively in these patients.

After right ventriculotomy, the septotomy was done and extended beyond the limit of the stenosis and fibrous and/or muscular tissue was removed from each edge of septal incision. After adequate widening of the tunnel subaortic stenosis with various patches, right ventricle was closed primarily or with prosthetic patches successfully.

One patient who was diagnosed as complete atrioventricular septal defect had complete AV block preoperatively and was implanted permanent pacemaker, and others who were sinus rhythm preoperatively have no serious postoperative rhythm disturbance.

One patient developed mild postoperative aortic insufficiency and one who had preoperative aortic insufficiency has still same grade of aortic insufficiency after operation.

All had good postoperative hemodynamics without any postoperative residual pressure gradient.

서 론

선천성 대동맥협착증은 선천성 심장기형중 3-6% 정도를 차지하는 비교적 드문질환이다^{1,24)}. 이 질환은

증상이 경하여 정상활동이 가능한 경우부터 심하여 급속한 심부전을 보이는 경우까지 다양한 양상을 보일 수 있으며 증상이 경하더라도 급사할 가능성이 있고, 또 질병자체가 진행하여 부정맥, 대동맥 판막부전등을 유발할 수도 있어 일반적으로 조기수술이 권해지는 질환이다^{17,22)}. 이 질환은 협착의 부위에 따라 다시 판막상 협착(supra-avalvular), 판막협착(valvular), 판막하 협착(subvalvular)으로 나누어지며 여러형태가 겹친 혼합형도 있다. 이중 판막 협착이 가장 많아서 50-70

* 서울대학교 의과대학 흉부외과학교실

* Department of Thoracic and Cardiovascular Surgery
Seoul National University Children's Hospital
1989년 12월 5일 접수

%를 차지하고, 판막하협착이 20-30% 내외, 판막상협착과 혼란형태가 각각 10% 이하를 차지한다^{1,20)}.

판막하협착은 그 양상에 따라 다시 국소형(discrete)과 diffuse tunnel형으로 나누어지는데, diffuse tunnel형은 임상적, 혈류역학적 양상이나 수술 예후등이 국소형과 확연히 다르며¹⁸⁾, 수술성적도 나빠서 다양한 수술방법이 시도되고 있다.

본원 흉부외과에서는 diffuse tunnel형의 판막하협착을 보이는 환자 3명에 대해 변형 Konno 술식을 시행한 결과를 문헌고찰과 함께 보고하고자 한다.

증 례

증례 1.

환자는 9세 남아로 생후 3개월때 비정색증 선천성 심삼기형의 진단을 받았다. 그후 환자는 빈번한 상기도 감염과 중등도의 호흡곤란이 있어 생후 11개월째 심도자술을 시행하였다. 입원당시 이학적 소견으로는 전만적 발육부진 및 수축기 심잡음이 흉골 좌측을 따라 들렸고, 심전도상 양측심실비대(biventricular hypertrophy)를 보였다. 심도자 검사상 폐동맥고혈압(92/48 mmHg)이 있었으며, 대동맥압력은 104/52 mmHg 이었고, 좌심실압력은 측정하지 않았다. 환자는 폐동맥 고혈압을 동반한 심실중격 결손증 및 동맥

관개존증의 진단하에 생후 11개월때 동맥관 결찰 및 patch를 이용하여 심실중격 결손을 막았다. 수술후 환자는 특별한 문제 없이 회복되어 퇴원하였으며, 수술 후 심전도상 RBBB가 있었고, 심에코상 특이한 소견은 없었다. 퇴원후 환자는 흉골 좌측에서 수축기 구혈잡음이 계속 있었으나 별다른 증상은 없었다.

생후 7세때 흉부 X-선상 경등도의 심비대가 있으면서 수축기 잡음이 계속있어, 심에코를 시행한 결과 좌심실 및 우심실 유출로의 협착이 의심되어 심도자술을 다시 시행하였다(Fig. 1). 심도자술 결과 우심실압력 70/0 mmHg 폐동맥압 37/10 mmHg로 33 mmHg 정도 압력차가 있었으며, 좌심실압 240/0 mmHg 좌심실유출로압 140/0 mmHg 대동맥압 105/70 mmHg로 좌심실과 좌심실유출로사이 100 mmHg, 좌심실유출로와 대동맥사이 35 mmHg의 압력차가 있었다(Table 1). 또 심혈관 영화촬영술상 대동맥판막 부전이 같이 있었으며 심실중격결손은 보이지 않았다. 환자는 좌우심실 유출로 협착 및 대동맥판막 부전의 진단아래 수술을 시행하였다. 체온을 24°C까지 내린후 순환징지를 잠시 시키고, 우심실 유출로 및 대동맥을 연후 먼저 수술시 막은 심실중격을 확인하고, 대동맥판막하 협착부위 이하까지 길게 절개한 다음, 심실중격의 비정상적으로 비후된 근육을 제거하고 Dacron patch를 이용하여 절개된 심실중격을 다시 넓게 재건하였고, 우심실유출로도 patch를 이용하여 넓

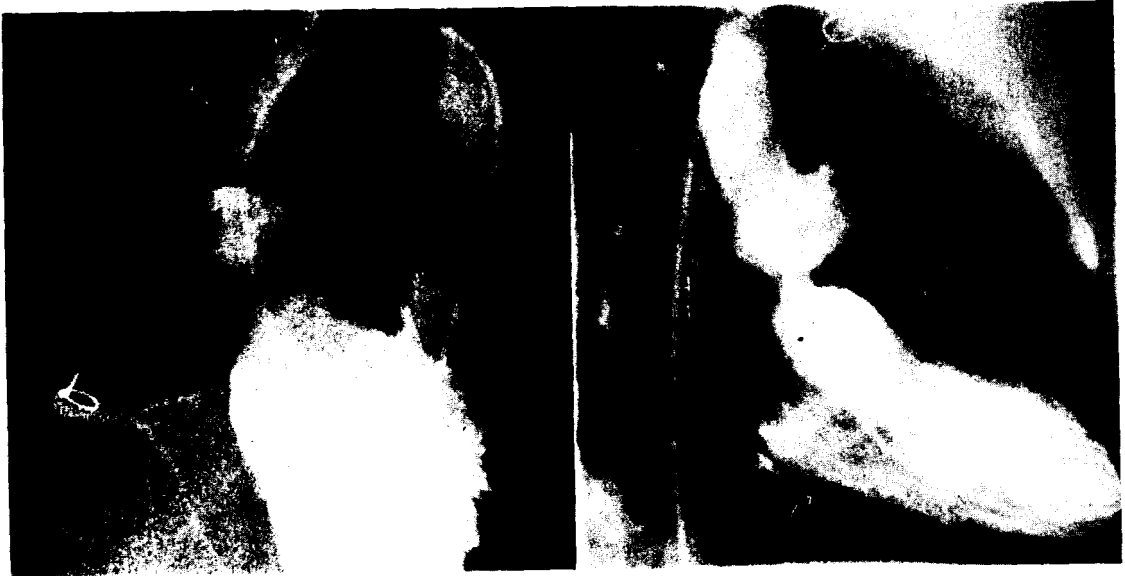

Fig. 1. Case 1. Preoperative angiogram

Table 1. Hemodynamic Data in 3 Patients with Tunnel Subaortic Stenosis

Case	Age(yr)	Sex	Diagnosis or Operation	LVS (mmHg)	PSP (mmHg)	▲P (mmHg)	EKG	Other	
I	Cath 1	11/12	M	VSD+PDA	—	104	—	BVH	
	Op 1	11/12		patch+ligation	—	—	—	RBBB	
	Cath 2	7		LVOTO+RVOTO+AI	240	105	135		AI(II)
	Op 2	7		mod. Kono op.	140	140	0	RBBB	
II	Cath 1	10/12	F	C+AVSD+PDA+COA+SA	100	90	—	RVH	
	Op 1	10/12		ligation+coarctoplasty	—	—	—		
	Op 2	13/12		total correction of AVSD and SA.	—	—	—	AV block	
	Op 3	14/12		permanent pacemaker insertion	—	—	—		
	Cath 2	29/12		remained VSD+LVOTO mod.	160	116	110	50	LV strain
	Op 4			mod. Kono op.			117	—	Pacing
III	Cath 1	6/12	F	COA+PDA+Subaortic membrane	140	135	5	BVH	
	Op 1	7/12		coarctoplasty+ligation	—	—	—		
	Cath 2	17/12		remained subaortic membrane	140	118	22		
	Op 2	10/12		resection of subaortic membrane	190	110	80		
	Op 3	10/12		mod. Konno op.	120	120	0	RBBB	

* LVSP=left ventricular systolic pressure. PSP=peak systemic pressure. ▲p=left ventricular systolic systemic pressure gradient. BVH=biventricular hypertrophy. RBBB=right bundle branch block. C-AVSD=Complete atrioventricular defect. SA=single atrium.

혀 주었다. 수술후 측정된 압력은 좌심실 140/0 mmHg, 대동맥 140/70 mmHg로 압력차이가 없었으며, 우심실은 60/0 mmHg였다. 환자는 수술후 특별한 문제 없이 퇴원하였으며, 현재까지 별증상없이 지내고 있다. 수술후 심전도상 RBBB를 보였고, 심에코상 경도도의 우심실유출로 협착과 대동맥판막 부전이외 특별한 소견은 없었다.

증례 2.

환자는 3년 5개월된 여아로 생후 5개월때 선천성 심장기형의 진단을 받았다. 환자는 호흡곤란 및 심잡음이 있었고, 심박동은 불규칙하였다. 생후 10개월때 심장검사를 시행하였으며, 심전도상 좌각편위(LAD)와 우심실비대(RVH)가 있었으며, 심에코상 완전심내막상결손, 단심방과 폐동맥 고혈압이 있었다. 심도자술 결과는 우심실압 90/0 mmHg, 좌심실압 100/0mmHg, 대동맥압 100/60 mmHg 이었고, 심혈관 영화촬영술 상 대동맥 교약증 및 동맥관 개존증이 같이 있었다.

생후 10개월때 쇄골하동맥을 이용항 대동맥교약증 수술 및 동맥관 결찰술을 먼저 시행하였고, 다시 생후 13개월때 완전심내막상결손을 수술하였다. 환자는 수술후 완전 방실차단이 생겨, 1개월후 영구 인공박동기(OPTIMA-MP, VVI)를 삽입하였다. 퇴원후 흉골좌측하부 및 심첨부에서 수축기 심잡음이 계속있었고, 심에코상 좌심실유출로 협착 및 심실중격 결손의 부분적 박리, 승모판막 부전이 의심되었으며, 심전도상 좌심실비대 및 strain이 있었다. 환자는 특별한 증상은 없었으나, 가끔 창백해지면서 힘들어하는 증상을 호소하였다.

2년 9개월째 심도자술을 다시 시행한 결과(Fig. 2) 심한 tunnel형의 판막하 좌심실 유출로협착과 심실중격결손을 막은 patch의 부분적 박리, 승모판막 및 삼첨판막의 부전이 있었고, 압력은 폐동맥 80/30 mmHg, 우심실 78/10 mmHg, 좌심실 160/8 mmHg, 대동맥 110/64 mmHg의 소견을 보여 좌심실 유출로협착 및 잔존 심실중격결손, 승모판막 부전등의

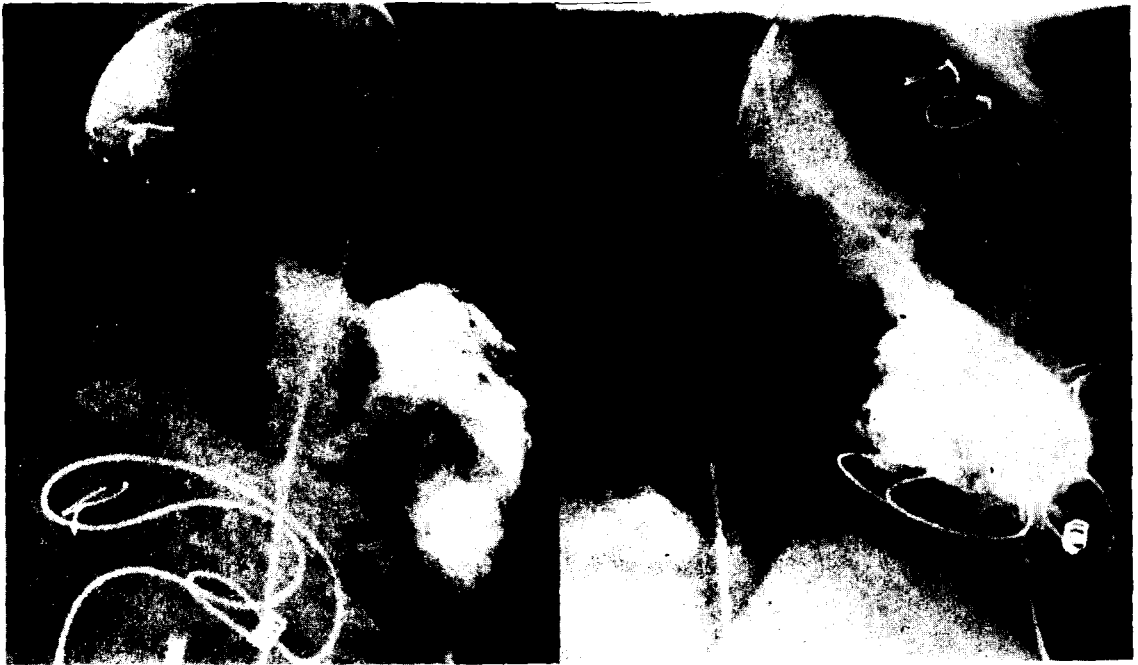

Fig. 2. Case 2. Preoperative angiogram showing diffuse tunnel stenosis of left ventricular outflow tract and permanent pacemaker lead.

치료를 위해 3세때 재수술을 시행하였다(Table 1). 수술은 체온을 18°C까지 낮추고, 순환정지하에 우심방을 절개하고, 지난번 수술시 만들어준 심방중격을 제거한 후, 승모판막 cleft를 봉합한 다음, Goretex patch로 다시 심방중격을 만들어주었다. 대동맥 판막 아래까지 열고 비후된 근육을 제거한 후, Dacron patch로 절개된 심실중격을 넓게 재건하고, 우심실 유출로로 patch로 넓혀주었다. 수술후 측정된 좌심실 및 대동맥압력은 좌심실 116/3 mmHg, 대동맥 117/23 mmHg로 압력차이는 없었다. 수술후 시행한 심에코상 좌심실유출로의 협착이나 심실중격결손은 없었으며, 삼첨판 및 대동맥판막의 부전이 있었으나, 수술후 13일째 특별한 문제 없이 퇴원하였으며, 현재 외래 추적상 이완기 심잡음이 들리는것 외에 특별한 증상없이 지내고 있다.

증례 3.

환자는 2세된 여아로 생후 5개월때 비정색증 선천성 심장기형의 진단을 받았다. 환자는 전반적인 발달부진을 보였으며, 수축기 심잡음이 흉골 좌측하부에서 들렸고 연속적 심잡음이 흉골 상부의 좌우측에서 들렸다. 흉부 X선상 심비대 및 폐 혈류의 증가를 보였

고, 심전도상 양측 심실비대를 보였다. 심에코상 동맥관개존증과 대동맥교약증이 있었으며, 좌심실 유출로의 대동맥판막 아래 fibrotic ridge가 있었다. 생후 6개월때 심도자술 및 심혈관 영화 촬영술을 시행한 결과 대동맥교약증, 동맥관개존증 및 대동맥판막하 협착증의 진단을 받았으며, 당시 심도자술 결과는 폐동맥압 55/35 mmHg, 우심실압 62/2 mmHg, 좌심실압 140/0 mmHg, 상행대동맥압 135/60 mmHg, 하행대동맥압 100/60 mmHg 였으며, 대동맥판막하 fibrous ridge가 있는 것으로 생각되었다.

생후 7개월째 수술을 시행하였다. 동맥관을 결찰하고 좌측 쇄골하동맥을 이용하여 대동맥교약증 부위를 넓혀 주었다. 수술후 수축기 구혈 심잡음은 계속 있었으며, 심에코상 대동맥판막하 fibrous ridge는 여전히 남아있는 상태로 퇴원하였다. 퇴원후 단순 흉부 X선상 중등도의 심비대는 계속 있었다.

생후 1년 5개월째 검사한 심에코상 대동맥판막하의 fibrous ridge에 의한 것으로 생각되는 약 25-30 mmHg의 압력차가 있어 생후 1년 7개월째 다시 심도자술을 시행하였으며(Fig. 3), 당시 좌심실 140/12 mmHg 대동맥 118/70 mmHg로 22 mmHg의 압력차가 있었고 대동맥판막 부전은 없었다(Table 1). 환자는

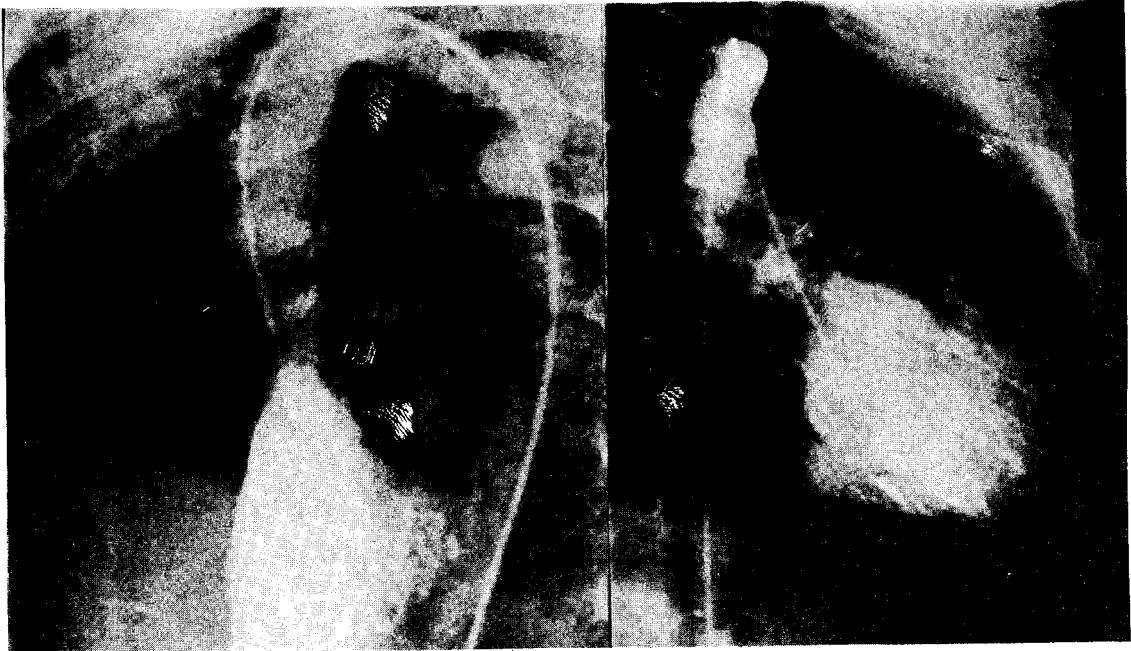


Fig. 3. Case 3. Preoperative angiogram

대동맥판막하 fibrous ridge가 진행된다고 생각되어 이의 절개를 위해 1년 10개월 때 다시 수술을 시행하였다. 대동맥을 열고 fibrous ridge를 절제하고 수술을 끝낸후 대동맥과 좌심실의 압력을 측정한 결과, 대동맥압이 수축기 110 mmHg때 좌심실의 압력이 190 mmHg로 압력차가 80 mmHg로 남아 있었다. 좌심실 유출로의 tunnel형의 협착을 의심하고 다시 수술을 시행하였다. 우심실 유출로를 열고, 심실중격을 협착이 하부위까지 충분히 절개한 후, 비정상적으로 비후된 근육을 제거하고 Dacron patch로 절개된 심실중격을 재건하고, 우심실유출로도 patch를 이용하여 넓혀 주었다. 수술후 좌심실 및 대동맥압력은 둘다 수축기 120 mmHg로 압력차이는 없었다. 환자는 특별한 문제 없이 수술후 10일째 퇴원하였으며, 수술후 심전도상 RBBB 및 좌심실 비대가 의심 되었으나, 심에코상 대동맥 판막하 협착은 없었고 대동맥판막 폐쇄부전도 없었다.

고 안

선천성 심장질환중 3-6%를 차지하는 선천성 대동맥 협착증은 협착의 부위에 따라 다시 판막상협착 (supravalvar), 판막협착(valvular stenosis), 판막하협착

(subaortic stenosis)으로 나뉘어지고 이 3형태의 혼합 정도 있을 수 있다^{1,23}. 이중 판막하협착은 Kelly등³³이 다시 국소형(membranous형과 fibromuscular형)과 광범위한 diffuse tunnel형 협착으로 분류하였다. Maron⁶, Lavee¹⁸등은 tunnel형 협착은 국소형 협착과 임상적, 혈류역학적, 또 수술방법과 그 예후등이 확연히 다르기 때문에, 이들은 반드시 구분되어야 한다고 주장하였다. 특히 Maron등⁶은 국소형과 tunnel형 협착이 공존하는 경우를 보고하면서, tunnel형 협착은 국소형 협착과 구분되는 다른 형태의 협착임을 강조하였다. 반면 Brown등¹⁷은 국소형 membrane에 의한 협착과 tunnel형 협착은 좌심실유출로의 협착이라는 점에서 하나의 spectrum의 가장 경미한 형태와 가장 심한 형태의 양극단이며, 이 두가지가 동일한 환자에서 중복되어 나타난다고 하나, 결국 국소형협착은 진행되는 것이며, 이 결과로 tunnel형 협착을 유발하는 것이 아닌가 추측하였다.

최근에는 판막하협착이 선천성 질환이냐에 대한 의문이 여러 경험에 의해 제기되었다. Somervill등¹⁴은 나이 많은 판막하협착 환자에 있어서 병변이 출생시부터 있었다는 증거가 없다는 점, 수술로 제거한 조직의 병리학적 소견이 신생아의 심장에서 볼수 없는 조직이라는 점, 불완전하게 제거된 경우 재발한다는 점, 대

동맥 교약증의 수술후나 심실중격결손증 환자에서 banding한 경우 또는 저절로 막힌 경우, 심내막상 결손증을 수술한후, 좌측 방실판막 치환술후 발생할 수 있다는 점 등을 들어, 이 질환은 선천성이 아니라 후천적으로 생기는 것이라고 주장하였다. 그는 또한 대동맥 협착이 없는 사망환자의 부검조건에서, 흔히 판막하협착을 일으키는 부위에서 투명한 돌출조직을 발견하고 이 돌출조직에 의해 유발된 와류(turbulence)가 섬유탄성조직(fibroelastic tissue)을 형성하고, 이로 인해 판막하 협착이 생기는 것이라고 주장하였다. 본 증례에서도 증례 1, 증례 2의 환자는 수술전 대동맥협착이 없었으며, 수술후 어떤 요인에 의해 판막하 협착이 발생하지 않았나 추측된다.

Tunnel형 협착증은 그 증상이 경미하여 정상생활이 가능한 경우도 있으나, 심한 심부전과 급사의 위험이 있는 질환이다^{8,20,22}. 대개 증상이 없는 경우가 많고, 특히 소아에서는 수술전 증상이 거의 없는 것이 보통이다²³. 급사는 1-19% 정도에서 발생하며⁸, 협착의 정도와 무관하고 그 원인은 부정맥이라고 생각하는데, 이는 비정상적인 섬유아세포(fibroblast)의 증식으로 인하여 방실판막과 His bundle의 파괴적 변화가 직접 원인이며, 이차적으로 비후된 심근이나 혈류공급의 이상등이 이러한 변화를 촉진한다고 하였다²².

대동맥협착증의 수술적응은 증상이 있는 경우, 심전도상 좌심실의 strain형태를 보이는 경우, 증상이 없더라도 좌심실과 대동맥 사이에 압력차가 50 mmHg를 넘는 경우등이 일반적으로 받아들여 지고 있으나⁸, 최근에는 이 질환이 진행한다는 점, 그대로 두면 대동맥판막의 폐쇄부전이 생길수 있다는 점, 연간 1.2%의 자연 사망율을 보인다는 점, 협착의 정도가 경미하더라도 급사할 수 있다는 점 등을 들어 발견 즉시 수술하는 것을 더 권하고 있다^{1,22,23}.

수술전 진단은 심전도, 심에코, 심도자술등으로 가능한데, 중요한것은 앞에서 언급했듯이 국소형협착과 tunnel형 협착이 같이 존재 할 수 있다는 점이다^{6,23}. Chiariell등¹¹은 수술직후 수술장에서 측정한 압력은 혈류역학적으로 불안정한 상태이므로 그 신빙성이 떨어진다고 하였으며, Ziskind등²¹은 판막하협착증 환자들은 교감신경계의 활동성이 수술전부터 높게 유지되어 있어, 수술직후 이 영향으로 인하여 해부학적으로 고정된 협착은 없으면서도 역동적폐쇄(dynamic obstruction)를 보일 수 있기 때문에 수술전 협착의 형태, tunnel형 협착의 공존 유무를 정확히 진단하는 것

이 중요하다고 하였다. 본 증례 3의 경우도 수술전 국소형의 막(membrane)이 있다고 진단하였으나, 실제로 막(membrane) 제거술후 오히려 좌심실과 대동맥사이의 압력차가 증가한 경우를 보였는데, 이는 수술전 국소형 협착과 tunnel형 협착이 동시에 있는 것을 놓친 경우라 생각된다. 이 경우 수술장에서 측정한 압력차의 신빙성에 대해 문제가 되는데, Chiarellio등¹은 결국 신빙성은 없더라도 다른 방법이 없으므로, 이 방법을 실제적 지침(practical guide)으로 쓸수 밖에 없다고 하였다. 이와같이 여러 형태의 협착이 같이 있는 경우 수술전 정확한 진단이 매우 중요하다고 생각된다.

Tunnel형 협착은 다른 형태의 대동맥협착과 달리 수술후 사망율이 높고, 불완전한 수술을 한 경우 협착이 재발한다는 점에서 많은 사람들이 다양한 수술방법을 제안하였다^{2,7,9~13,19,21}. 국소형 협착은 그 협착을 유발하는 막(membrane)을 제거함으로써 쉽게 해결이 되지만¹⁸, tunnel형 협착은 협착을 유발하는 근육을 제거해야하고, 완전히 제거되지 않았을 경우 다시 재발한다는 문제점을 가지고 있다^{6,19,21}.

1975년 Konno등²⁰은 대동맥 판류의 발육부전이 동반된 선천성 대동맥 협착증 환자에서 더 큰 치환판막을 삽입하기 위해 대동맥 상부에서 판류를 거쳐 심실중격까지 patch로 넓힌후, 대동맥판막치환술을 실시한 경험을 보고 하였다. 같은 시기에 Rastan도 유사한 방법을 발표하였고, 1978년 Rastan¹⁰은 이 방법을 대동맥심실 성형술(Aortoventriculoplasty)이라고 명명하였다. 1982년 Misbach¹⁵등은 tunnel형 협착을 보이는 18명의 환자에 대해 Konno 술식을 시행한 결과를 보고하면서, 이 술식이 대동맥판류가 좁은 경우 뿐 아니라 tunnel형 협착에서도 적용될 수 있음을 강조하였다. 1984년 Vouhe등²¹은 tunnel형 협착만 있는 경우 Rastan-Konno 술식을 사용하면 불필요한 대동맥판막치환을 해야한다는 문제를 해결하기 위해, 대동맥 절개를 수직으로 하고 심실중격절개와 대동맥절개를 좌우 판막의 교련을 따라함으로써 대동맥판막치환을 하지 않고 충분히 비후 근육을 제거할 수 있다고 하였다. Cooley¹⁹는 Vouhe가 제안한 술식의 2가지 문제점, 즉 좌우판막교련을 절개함으로써 인하여 생기는 판막의 변형과 이로인한 대동맥판막부전, 심실중격을 직접 봉합함으로써 인하여 생기는 재협착등을 해결하기 위해, 대동맥의 절개를 판막 상부까지만하고 우심실 유출로를 절개하여 대동맥과 우심실을 통해 비후된 중격

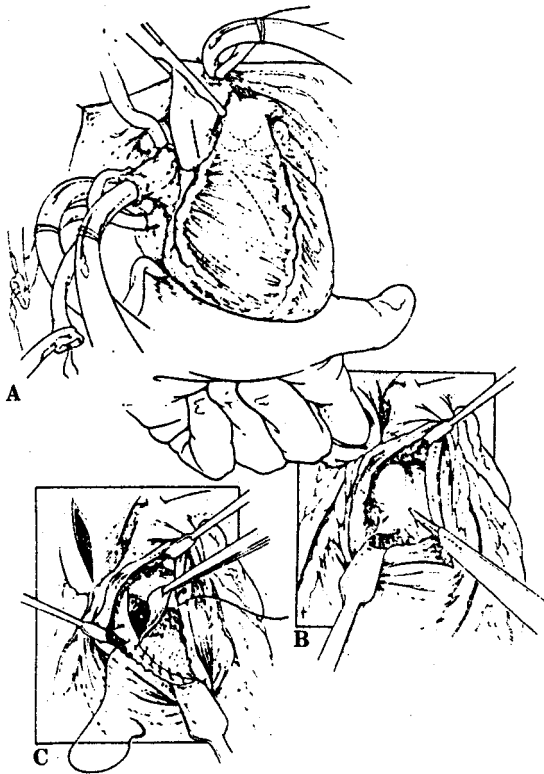


Fig. 4. Technique of ventricular septoplasty, preserving the aortic valve.

을 절개한후 patch를 이용하여 이를 넓히는 술식을 제안하면서, 이를 심실중격성형술(Septoplasty)이라고 하였다(Fig. 4). 본 3례는 모두 Konno 술식의 Cooley식 변형을 이용하여 수술을 시행한 경우이다. 이외에도 Rittenhouse¹²⁾, Manouguian¹³⁾ 등은 승모판막 쪽으로 넓히는 방법을 제안하였으나 넓히는 범위에 제한이 있고, Bernhard⁴⁾, McGoon⁵⁾, Norman⁹⁾ 등의 도관을 사용하는 방법은 소아에서의 항응고제 복용 및 도관 자체의 내구성 문제등으로 널리 이용되지는 않는다.

Cooley식 변형 Konno 술식의 술후 가장 심각한 문제점은 심장 전도(conduction system)의 손상이나, 이는 noncoronary cusp 아래쪽을 피하고 좌심실의 절제를 가능한 줄이면서 patch로 좌심실유출로를 넓혀 좁으로써 충분히 피할 수 있다^{15,19,21)}. 본 증례의 경우에도 수술전 완전방실차단(complete AV block)이 있어 인공박동기를 갖고 있던 1명을 제외한 나머지 2명은 수술후에도 전도차단없이 규칙적 박동을 보였으며(Fig. 5), 이는 심장전도체계의 정확한 해부학적 위치를 파악하고, 위험지역을 피함으로써 손상을 피할수 있음을 시사해주는 것이라 하겠다. 그외 대동맥판막부전과 수술후 계속 남아있는 좌심실-대동맥 압력차 등의 후유증이 있을 수 있으나, 대동맥판막부전은 수술시 판막을 손상하지 않도록 하는 것이 중요하고, 술

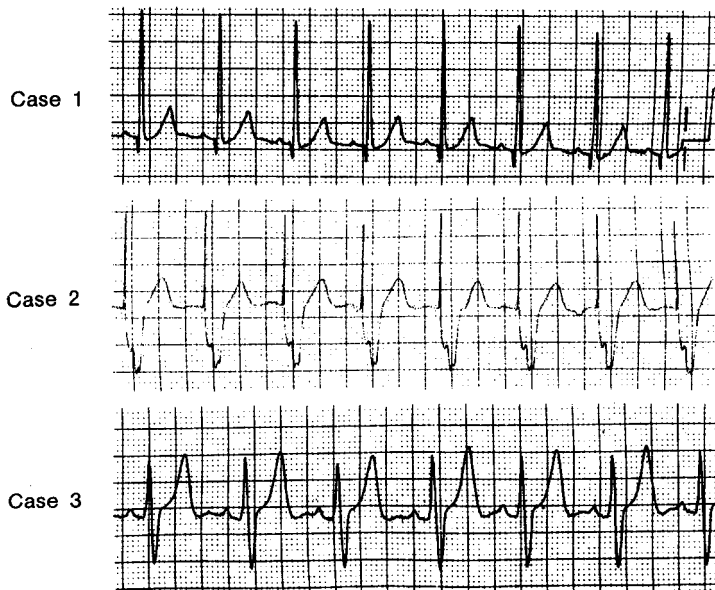


Fig. 5. Postoperative electrocardiograms

후 남아있는 압력차는 수술시 심실중격을 적어도 절반 이상까지 충분히 넓혀주는 것이 중요하다고 하겠다¹⁶⁾. 본 증례의 경우에도 심실중격의 반이상을 절개하였으며, 이는 협착부위 아래까지 충분히 절개해줌으로써, 술후 좌심실과 대동맥사이의 압력차를 최소화할 수 있음을 보여주는 것이라 하겠다. 본 증례1의 환자는 수술 전부터 대동맥판막부전이 있었으며 수술소견상 대동맥 판막의 비후가 있었는데, 이는 Brown등이 언급했듯이 대동맥하 협착부위때문에 생긴 고속의 혈류로 인하여 대동맥판막이 손상을 입게되고, 이로 인하여 대동맥판막 부전이 생기며, 이는 나이가 많을수록 심하고 수술후에서 회복되지 않는다는 주장에 따라 해석될 수 있을 것 같다. 증례2의 환자는 수술후 대동맥판막 부전이 생겼는데, 이는 수술장에서 압력측정을 위해 catheter를 삽입하는 도중에 입은 판막의 손상때문이라고 생각되나 확인되지는 않았다.

이 술식을 시행함에 있어서 유의해야 할 점은 드문 경우지만 septal coronary artery가 우세한 경우, 또 우관상동맥의 발육이 부진한 경우 심실중격절개후 심실 중격 경색이나 좌심실 기능 저하가 올수 있으므로, 술전 관상동맥조영술을 시행하여 이를 확인하는 것이 필요하다고 하겠다^{10,16)}.

Diffuse tunnel형 판막하협착을 포함한 좌심실 유출로 협착은 수술후에도 좌심실과 대동맥사이 압력차가 남아 있는 경우가 많고, 수술직후 압력차가 없다가도 후에 압력차가 다시 생기는 경우가 많아 이 질환은 진행하는 질환일 가능성이 있으며¹⁾, Lawson등⁸⁾의 결과에 따르면 재협착을 보이는 경우가 18%나 되는 점으로 볼때 수술후에도 주기적 추적검사가 필요할 것이라고 생각된다.

결 론

본원 흉부외과에서는 diffuse tunnel type의 대동맥하협착을 보이는 3명의 환자에 대하여, 변형 Konno 술식으로 좌심실유출로를 넓혀주고 술후 좋은 결과를 얻었기에 문헌고찰과 함께 보고하는 바이다.

REFERENCES

- Chiariello L, Agosti J, Vlad P, Subramanian S: Congenital aortic stenosis, Experience with 43 patients. *J Thorac Cardiovasc Surg* 72: 182, 1976.
- Konno S, Imai Y, Iida Y, Nakajima M, Tatsuno K: A new method for prosthetic valve replacement in congenital aortic stenosis associated with hypoplasia of aortic valve ring. *J Thorac Cardiovasc Surg* 70: 909, 1975.
- Kelly DT, Wulfsberg E, Rowe RD: Discrete subaortic stenosis. *Circulation*: 309, 1972.
- Bernhard WF, Poirier V, La Farge CG: Relief of congenital obstruction to left ventricular outflow with a ventricular-aortic prosthesis. *J Thorac Cardiovasc Surg* 69: 223, 1975.
- Mc Goon DC: Left ventricular and biventricular extracardiac conduit. *J Thorac Cardiovasc Surg* 72:7, 1976.
- Maron BJ, Redwood DR, Roberts WC, Henry WL, Morrow AG, Epstein SE: Tunnel subaortic stenosis, Left ventricular outflow tract obstruction produced by fibromuscular tubular narrowing. *Circulation* 54: 404, 1976.
- Blank RH, Pupello DF, Bessone LN, Harrison EE, Sbar S: Method of managing the small aortic annulus during valve replacement. *Ann Thorac Surg* 22: 356, 1976.
- Lawson RM, Boncheck LI, Menashe V, Starr A: Late results of surgery for left ventricular outflow tract obstruction in children. *J Thorac Cardiovasc Surg* 71: 334, 1976.
- Norman JC, Cooley DA, Hallman GL, Nihill MR: Left ventricular apical abdominal aortic conduit for left ventricular outflow tract obstruction. *Circulation* 56: Suppl: 62, 1977.
- Rastan H, Abu-Aishah N, Rastan D, Heisig B, Koncz J, Bjornstad PG, Beuren AJ: Results of aortoventriculoplasty in 21 consecutive patients with left ventricular outflow tract obstruction. *J Thorac Cardiovasc Surg* 75: 659, 1978.
- Morrow AG: Hypertrophic subaortic stenosis operative methods utilized to relieve left ventricular outflow obstruction. *J Thorac Cardiovasc Surg* 76: 423, 1978.
- Rittenhouse EA, Sanvage LR, Stamm SJ, Mansfield PB, Hall DG, Herndon PS: Radical enlargement of aortic root and outflow tract to allow valve replacement. *Ann Thorac Surg* 27: 267, 1979.
- Manouguian S, Seybold-Epting W: Patch enlargement of aortic valve ring by extending the aortic

- incision into the anterior mitral leaflet. J Thorac Cardiovasc Surg 78: 402, 1979.*
14. Somerville J, Stone S, Ross D: *Fate of patients with fixed subaortic stenosis after surgical removal. Br Heart J 43: 629, 1980.*
 15. Misbach GA, Turley K, Ullyot DJ, Ebert PA: *Left ventricular outflow enlargement by the Konno Procedure. J Thorac Cardiovasc Surg 84: 696, 1982.*
 16. Vouhe PR, Poulain H, Bloch G, Loisançe DY, Gamain J, Lombaert M, Quiret JC, Lesbre JP, Bernasconi P, Pietri J, Cachera JP: *Aortoseptal approach for optimal resection of diffuse subvalvular aortic stenosis. J Thorac Cardiovasc Surg 87: 887, 1984.*
 17. Brown J, Stevens L, Lynch L, Caldwell R, Girod D, Hurwitz R, Mahony L, King H: *Surgery for discrete subvalvular aortic stenosis: actuarial survival, hemodynamic results, and acquired aortic regurgitation. Ann Thorac Surg 40: 151, 1985.*
 18. Lavee J, Parot L, Smolinsky A, Hegesh J, Neufeld HN, Goor DA: *Myomectomy versus myotomy as an adjunct to membranectomy in the surgical repair of discrete and tunnel subaortic stenosis. J Thorac Cardiovasc Surg 92: 944, 1986.*
 19. Cooley DA, Garrett JR: *Septoplasty for left ventricular outflow obstruction without aortic valve replacement: A new technique. Ann Thorac Surg 42: 445, 1986.*
 20. Anderson R, Macartney F.J, Shinebourne EA, Tynan M: *Pediatric Cardiology 1st ed. Churchill Livingstone, London, 1987: 977-992.*
 21. Ziskind Z, Goor DA, Peleg E, Mohr R, Lusky A, Smolinsky A: *The perioperative fate of residual gradients after repair of discrete subaortic stenosis and time-related blood levels of catecholamines. J Thorac Cardiovasc Surg 96: 423, 1988.*
 22. James TN, Jordan JD, Riddick L, Barger LM: *Subaortic stenosis and sudden death J Thorac Cardiovasc Surg 95: 533, 1988.*
 23. Brown JW, Stevens LS, Holly S, Robison R, Rodefeld M, Grayson T, Marts B, Caldwell RA, Hurwitz RA, Girod DA, King H: *Surgical spectrum of aortic stenosis in children: A thirty-year experience with 257 children. Ann Thorac Surg 45: 393, 1988.*