

양대동맥 우심실기시증의 전교정술

-45예 보고-

이 원 용* · 최 준 영* · 김 용 진* · 노 준 량* · 서 경 필*

-Abstract-

Total Correction of Double-outlet Right Ventricle (DORV)

-Report of 45 cases-

Weon Yong Lee, M.D., Jun Young Choi, M.D., Yong Jin Kim, M.D.,
Joon Ryang Rho, M.D., Kyung Phill Suh, M.D.

Forty-five patients with double-outlet right ventricle(DORV) underwent complete intracardiac repair between July, 1983 and June, 1989.

Patients with complete atrioventricular canal, atrioventricular discordance and uni-ventricular heart were excluded.

The 32 male and 13 female patients ranged in age from 3 months to 15 years(mean 4 years). Thirty-two patients had pulmonary stenosis.

The early mortality was 11.1%(5/45)

None of 27 died after a completely intraventricular repair.

The mortality was 20%(1/5) for repair using transannular patch, 20%(1/5) for REV operation, 33.3%(1/3) for repair including extracardiac valved conduit, and 50%(1/2) for Jatene operation, respectively.

Two modified Fontan procedures were performed without mortality. One died after Senning operation.

Causes of early deaths included high residual right ventricular pressure(one patient) small left atrial and left ventricular volume(one patient), persisting severe pulmonary hypertension (one patient) and low cardiac output of unknown cause (two patients).

Complete heart block developed in one patient.

Two late deaths occurred among the 40 operative survivors (5.0%) from persisting severe pulmonary hypertension and bleeding at reoperation.

Our results indicate that significant defects can be repaired with low mortality and morbidity.

*서울대학교 의과대학 흉부외과학교실

*Department of Thoracic and Cardiovascular Surgery, Seoul National University Hospital
1990년 12월 3일 접수

서 론

양대동맥 우심실기시증은 해부학적 구조가 복잡하고 동반기형이 다양한 선천성심장 기형이다. Wilcox 등은 양대동맥우심실 기시증은 심실-대동맥간 연결의 이상으로 양대동맥의 반이상이 우심실에서 기시한다고 정의하였고¹⁾ Lev 등은 대동맥판-승모판간의 연속성의 유무에 관계없이 양대동맥전부 또는 대부분이 우심실에서 기시한다²⁾ 소위 90% rule을 주장하였다.

서울대학교 병원 흉부외과학 교실에서는 1978년 7월부터 1983년 6월까지 수술한 27예의 양대동맥우심실 기시증에 대한 분석보고를 한바있다³⁾.

그후 진단, 수술, 술후관리에 있어서 많은 발전이 있었고 수술방법도 다양해져 1983년 7월부터 1989년 6월까지 수술한 45예를 다시 분석 보고하게 되었다. 본 45예는 Lev 등의 정의에 따른 예이다.

본 론

대상 및 방법

서울대학교 병원 흉부외과학 교실에서 1983년 7월부터 1989년 6월까지 45예의 양대동맥 우심실 기시증 환자에서 전교정술을 시행하였다.

양대동맥우심실기시증 환자중에서 심내막상 결손증, 단심실증과 양대동맥 전위증이 동반된 경우는 제외시켰다.

45예중 남자가 32예 여자가 13예였고, 수술 당시 연령은 3개월에서 14년 11개월까지였고 (mean 4년 4개월) 체중은 6.5kg부터 53kg(mean 14.9kg)까지였다.

폐동맥협착증이 동반된 경우가 32예(71.1%), 폐동맥협착증이 없는 경우가 13예(28.9%)였다. 폐동맥협착증이 동반된 32예중 8예에서 전교정술 시행전에 고식적수술을 시행하였다. 체폐동맥간단락술 6예에서 시행하였고, 그중 1예에서 2번에 걸쳐 양쪽에 단락술을 시행하였으며, 심방중격절제술 1예, 심방중격절제술과 누두절개술을 1예에서 시행하였다.

폐동맥협착증이 동반된 환자중 심도자술 검사시 압력을 측정할 수 있었던 21예에 대한 우심실-폐동맥간 압력차이는 표 3에서와 같다.

폐동맥협착증이 없는 환자는 모두 폐동맥압력을 측

Table 1. Age distribution of patient

Age (years)	Patient(No.)		
	with PS	Without PS	Total
<12m	2	4	6
13m-24m	2	5	7
3 - 5	14	3	17
6 - 15	14	1	15
Total	32	13	45

Table 2. Prior palliative procedure in patients with PS

Procedure	Patient(No)
Systemic-Pulmonary shunt	7
atrial septectomy	1
atrial septostomy	1
puls infundibulectomy	
Total procedures (Patients)	9 (8)

Table 3. Preoperative RV to PA pressure gradient in patients with PS

Gradient (mmHg)	Patients (No)
30-49	4
50-69	5
70-89	7
90-110	4
110>	1
Total	21

정하였는바, 13예 모두 수축기 폐동맥압이 60mmHg 이상이었고 대동맥압과의 비율은 표 4에서와 같다.

동반된 심혈관기형으로는 심방중격결손, 동맥관 개존증, 좌상대정맥, 대동맥교약증, 총폐정맥환류이상

Table 4. Pulmonary arterial pressure (PAP) in patients without PS

ratio of PAP to systemic pressure	Patients(No)
1/2-2/3	2
2/3-3/4	5
3/4-same	5
supra-systemic	1

(Systolic PAP's of all patients without PS were over 60mmHg)

등이 있었다(표 5). 대동맥 교약증과 동맥관 개존증이 동반된 환자에서는 동맥관결찰과 대동맥 협착부위 확장을 먼저 시행하고 전교정술을 시행하였다.

Table 5. Associated anomalies

	with ps	without ps	Total
ASD	12	5	17
PDA	1	5	6
Persistent left SVC	6	1	7
Coarctation of the aorta		1	1
TAPVR	1		1
restrictive VSD	6	1	7
Total	26	13	39

심실중격 결손을 양대동맥과의 관계를 중심으로 분류하면 대동맥하부에 위치한 경우가 27예로 가장 많았고, 폐동맥하부에 위치한 경우가 4예, 양대동맥 하부에 걸쳐있는 경우가 4예였고, 양대동맥과 상당히 떨어진 경우가 10예였다(표 6).

Table 6. Location of VSD

Location	Patient(No.)		
	with PS	Without PS	Total
Subaortic	21	6	27
Non-committed	8	2	10
Doubly-Committed	1	3	4
Subpulmonic	2	2	4
Total	32	13	45

양대동맥의 관계를 살펴보면 그림1에서와 같다.

d-malposition이 17예로 가장 많았다.

폐동맥협착증이 동반된 32예중 5예가 판막협착이 있었고, 7예가 판막하 누두부위의 협착이 있었으며, 20예에서 판막 및 누두부위의 협착이 같이 있었다.

심실중격결손의 크기가 대동맥판윤보다 작아 좌심실유출로 협착이 있는 경우가 7예 있었다.

이중 6예는 심실중격결손의 좌상연을 절제해 결손을 확장한 후 심실내 Baffling을 시행하였고, 1예에서는 심실중격결손의 위치가 폐동맥하부이고, 승모판 및 좌심실의 발육부전이 있어 Fontan씨 수술을 시행하였다.

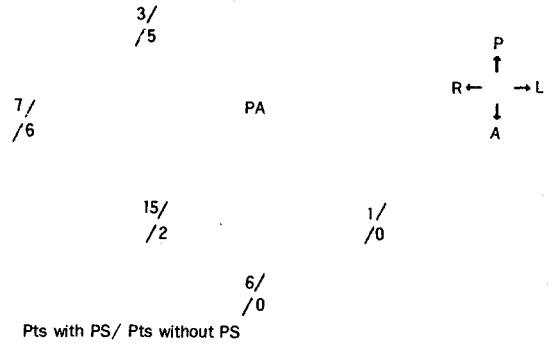


Fig.1. Relationship of the great arteries

수술방법

수술은 흉골 정중절개후, 체외 순환요법을 사용하였고, 체온을 증등도 내지 심증도로 낮추고, 대동맥관류 차단후 심허혈 상태에서 시행하였다. 필요한 경우 체외순환 정지를 하였다. 폐동맥협착증이 동반된 환자중 심실중격결손이 대동맥하부에 있는 21예에서 심실내 터널형성술 시행후 1예에서 심실절개선을 1차 봉합하였고, 15예에서 Patch를 이용해 심실절개부위를 넓혀주었다. 4예에서 경관윤을 지나서까지 Patch로 넓혀주었고, 터널형성술후 우심실유출로의 협착이 올 것으로 생각된 1예에서 REV 수술을 시행하였다.

양대동맥과 심실중격결손이 떨어져 있는 8예에서는

Table 7. Definite repair in patients with PS

	Total /mortality
Intraventricular tunnel repair plus RVOT reconstruction	
· Primary closure	1 case /none
· Patch widening	15 cases /none
· transannular patch	5 cases /1 case
· extracardiac valved conduit	3 cases /1 case
· REV operation	5 cases /1 case
Modified Fontan procedure	2 cases /none
Senning operation after patch closure of VSD	1 case /1 case

Table 8. Definite repair in patients without PS

	Total /mortality
Intraventricular tunnel repair with RVOT reconstruction	
· primary closure	8 cases /none
· patch widening	3 cases / none
Jatene operation with patch closure of VSD	2 cases /1 case

7예에서 심실내 터널 형성술을 시행 하였고 그중 3예에서 valved conduit를 사용해 Rastelli씨 수술을, 4예에서 REV 수술을 시행하였다.

심실중격결손이 양대동맥에 걸쳐 있는 1예에서는 심실내 터널형성술후 Patch를 이용해 경관운 확장술을 시행하였다.

심실중격결손이 폐동맥하부에 있는 2예중 1예에서 심실중격결손 봉합후 심방치환술(Senning operation)을, 1예에서 Fontan씨 변형수술을 시행하였다.

폐동맥 협착이 없는 13예에서는 심실내 터널 형성술 시행후 우심실질개선을 일차봉합한 경우가 8예, 심실질개선을 patch로 확장한 경우가 3예 있었고, 심실중격 결손이 폐동맥 하부에 있는 2예에서는 결손봉합술 후 양대동맥치환술(Jatene operation)은 시행하였다.

결 과

술후 1개월 이내 사망한 조기사망율은 총 45예중 5예가 사망하여 11.1%였다. 폐동맥협착증이 동반된 예에서는 32예중 4명 사망하여 12.5%, 폐동맥협착이 없는 경우는 13예중 1예가 사망하여 7.7%였다. 사망원인은 폐동맥협착이 동반된 4예중 경관운확장술을 시행한 예에선 폐동맥협착이 완전히 제거되지 못한것으로 생각되며 Rastelli씨 수술을 한 예에선 좌심방과 좌심실 발육부전이 있는 것으로 여겨졌으며, REV 수술을 시행한예와 심방간치환술을 시행한예에선 원인모를 심근부전으로 사망하였다.

Table 9. Early mortality (<lmo)

	mortality /total	
with PS	4 /32	(12.5%)
without PS	1 /13	(7.7%)
Total	5 /45	(11.1%)

폐동맥협착이 없어, 양대동맥간 치환술을 시행한 1예에선 술후 지속적인 폐동맥 고혈압으로 사망하였다.

또 심실중격결손이 대동맥관운보다 작은(Restrictive VSD) 7례중 6례에서 결손의 좌상연을 절제하여 결손 확장 후 전교정술을 시행하였는바, 그중 1례에서 방실차단이 생겨, 영구심박동기를 삽입하였다.

환자들은 술후 2개월에서 66개월까지 외래추적관찰 중에 있으며(평균 28.7 개월) 그중 2례는 재수술을 시

행하였다. 재수술을 하게된 원인은 1례는 심실중격결손의 지속이었고, 다른 1례는 총폐정맥환류 이상이 동반되었던 경우로, 폐정맥 협착과 심실 중격 결손의 지속이었다. 그중 후자는 재수술후 출혈로 인하여 사망하였다. 또한 외래 추적관찰중 폐동맥협착이 없는 군에서 1명의 환자가 사망하였는데 이 환자의 경우 심실중격결손이 잔존하고 있었고, 승모판 및 삼첨판의 폐쇄부전증이 있었고, 심부전 소견을 보였다.

사망원인은 폐동맥고혈압 때문으로 생각된다.

따라서 만기 사망율은 40명중 2명이 사망하여 5%였다.

Table 10. Late mortality

	mortality /total	
with PS	1 /28	(3.6%)
without PS	1 /12	(8.3%)
Total	2 /40	(5%)

고 안

양대동맥 우심실 기시증은 1957년 Whitham이 처음 사용한 명칭으로 해부학적 구조의 복잡성과 동반기형의 다양함으로 인해 많은 분류가 이루어졌다.

양대동맥 우심실기시증은 1957년 Kirklin등이 심실내 터널형성술을 이용해 수술을 시행한 이후⁴⁾ 본격적인 발전이 이루어지게 되었다.

수술방법을 결정할때 양대동맥의 위치와 관계, 심실중격결손의 위치, 폐동맥협착증의 유무, 관상동맥의 위치, 우심실의 크기 등을 고려하여야 한다⁵⁾.

대동맥하부 심실중격 결손이 있는 경우 별 어려움이 없이 심실내 터널형성술을 시행할 수 있고, 필요한 경우 우심실 유출로 재건술을 시행할 수 있다.

심실중격결손이 양대동맥 하부에 걸쳐 위치한 경우 일반적으로 결손이 크기 때문에 심실내 터널이 커져 우심실 유출로의 협착이 올수 있고, 그럴 경우 우심실 유출로 재건술이나 Valved conduit를 사용하면 별문제가 없다.

Zamora등이 remote VSD라고 칭한⁶⁾ 심실중격결손이 양대동맥과 상당히 떨어진 경우 심실내 터널 형성술을 시행하면 우심실유출로의 협착이 오기 쉽다.

따라서 이런 경우 Valved conduit를 사용하거나 아

이면 Fontan씨 수술등 다른 방법을 사용하여야 한다⁷⁾.

본 교실에서는 심실중격결손이 양대동맥으로 부터 떨어져 있고, 폐동맥 협착증이 동반된 8례중 3례에서 Extracardiac valved conduit를 사용하였고, 4례에서 REV 수술을, 1례에서 Fontan씨 수술을 시행 하였다. 특히 1988년 이후로는 Extracardiac valved conduit를 사용하지 않고, REV 수술을 시행하고 있다.

현재 Valved conduit의 사용을 피하는 것이 세계적인 추세일 뿐 아니라, Valved conduit로 인한 합병증과 재수술의 가능성을 줄일수 있으므로 앞으로 REV 수술에 대한 관심이 더욱 높아 질 것으로 생각된다. 단지 폐동맥압력과 저항이 높아진 경우 술후 폐동맥판 폐쇄부전증으로 인한 저심장박출증이 발생할 수 있으므로 이런 경우 부득이 valved conduit를 사용하여야 한다.

심실중격결손이 폐동맥하부에 위치한 경우, 수술로 인한 조기사망율이 높고 그 생리학적 양상이 대동맥 전위증과 비슷하여 여러가지 수술방법이 적용되었다.

현재의 추세는 심실내 터널형성술이 가능한 경우 터널형성후 Extracardiac valved conduit를 사용하거나 아니면 심실중격결손 봉합후 양대동맥간 치환술(Jatene Operation)을 시행하는 것이다^{9,10,11)}.

본 교실에서도 연구기간 초기에는 심실중격결손 봉합후 방실간 치환술(Senning operation)이나 Fontan씨 수술을 시행하였으나, 최근에 양대동맥치환술을 시행하고 있으며, 심실내 터널형성술을 시행할 경우에는 REV 수술을 시행하고 있다.

특히 양대동맥치환술을 시행할 경우 폐동맥고혈압이 문제가 되므로, 조기에 수술을 시행하는 것이 중요하다.

심실중격결손이 대동맥관윤보다 작은 경우 좌심실 유출로의 협착을 없애기 위해 결손 좌상연을 일부 절제하여야 한다¹²⁾.

이 경우 절제가 충분히 되지 않으면 술후 대동맥관 하부 협착이 발생하고 너무 많이 자르면 aneurysm이 생길수 있다¹⁴⁾. 양대동맥우심실시증 환자를 치료하는데 있어 적절한 수술시기를 정하는 것이 또한 사망율을 줄이는데 크게 기여한다.

폐동맥 협착이 없는 군에서는 술후 지속되는 폐동맥 고혈압 때문에 조기 또는 만기사망율이 높아진다. 일반적으로 수술 당시 나이가 2세가 넘으면 폐동맥고혈압이 술후에도 지속될 가능성이 많으므로 늦어도 2세

이전에 전교정술을 시행하는 것이 바람직하다¹⁵⁾.

폐동맥 협착이 동반된 군에서는 협착의 완화가 수술의 중요 요소인데 환아가 너무 작을 경우 누두절제술 등이 충분히 이루어 질수 없다.

따라서 영유아기에 고식적 체폐동맥간 단락술 시행 후 3세 정도가 된후 전교정술을 시행하는 것이 좋다¹⁶⁾.

수술의 위험인자로는 환자의 나이, 경관윤확장술, Extracardiac valved conduit, Taussig Bing 기형등이 논의되었다¹⁷⁾.

최근 술전 정확한 진단과 그에 따른 적절한 수술방법의 선택, 수술시기 및 술후 환자 관리의 발달로 특별한 위험인자가 있다고 생각되지는 않으며 기형의 해부학적 구조의 복잡성과 심실 기능에 수술결과가 좌우된다¹⁸⁾.

추적관찰중에 부정맥으로 인한 사망이 많이 보고되고 있으며 심전도상 별이상이 없는 환자도 부정맥으로 인해 급사하는 경우가 많다¹⁹⁾.

따라서 심전도상 이상이 있는 환자는 물론 정상소견을 보이는 환자에서도 부정맥에 대한 세심한 관찰을 요한다. 본 예에서는 추적관찰중 부정맥으로 인한 사망은 아직 없었다.

결 론

서울대학교 병원 흉부외과학 교실에서 1983년 7월부터 1989년 6월까지 6년간 총 45명의 양대동맥 우심실기시증 환자를 수술하였다.

45례 중 폐동맥협착증을 동반한 경우가 32례 (71.1%) 폐동맥협착이 없는 경우가 13례 (28.9%)였다. 술후 조기 사망율은 45례중 5례가 사망하여 11.1%였고, 폐동맥협착 유무에 따라 각각 12.5%, 7.7%였다.

조기 사망 원인으로 폐동맥협착의 불완전 완화로 인한 우심실부전이 1례, 좌심방과 좌심실의 발육부전으로 인한 저심박출증이 1례, 지속적인 폐동맥고혈압이 1례, 원인 모를 심근부전이 2예였다.

술후 2개월에서 66개월에 걸쳐 외래추적관찰중이며 1례에서 완전방실차단으로 영구적 심박동기를 삽입하였고 2례가 재수술을 시행하였다(5%).

재수술 시행 환자중 1례가 출혈로 사망하였고, 추적관찰중인 환자중 1례가 폐동맥고혈압으로 사망하여 만기 사망율이 5.0%였다.

양대동맥 우심실기시증은 술전 정확한 진단과 적절

한 수술시기 및 방법의 선택으로 사망율의 감소를 가져올 수 있으며 해부학적 구조의 복잡성과 동반기형의 다양성, 심실기능등이 결과를 좌우한다.

REFERENCES

1. Wilcox BR, Ho SY, Macartney FJ, Becker AE, Gerlis LM, Anderson RH : *Surgical anatomy of double-outlet right ventricle with situs solitus and atrioventricular concordance.*
2. Lev M, Bharati S, Meng CCL, Libberthson RR, Paul MH, I driss F : *A concept of double-outlet right ventricle J Thorac Cardiovasc Surg 64 : 271-281, 1972.*
3. 조재일, 노준량, 서경필, 이영균 : 양대동맥 우심실 기시증의 전교정술. 대한흉부외과학회지 16 : 349-355, 1983.
4. Kirklin JW, Harp RA, McGoon DG : *Surgical Treatment of origin of both vessels from the right ventricle, including cases of pulmonary stenosis. J Thorac Cardiovasc Surg 48 : 1026-1036, 1964.*
5. Kirklin JK, Castaneda AR : *Surgical correction of double-outlet right ventricle sith noncommitted ventricular septal defect. J Thorac Cardiovasc Surg 73 : 399-403, 1977.*
6. Zamora R, Moller JH, Edwards JE : *Double-outlet right ventricle : Anatomic types and associated anomalies. Chest 68 : 672-677, 1975.*
7. Gonzalez Havin L, Blair TC, chi S, Sparrow AW : *Orthoterminal correction of coexisitig d-transposition of the great arteries, subpulmonary stenosis, and a complete form of atriouencular canal. J Thorac Cardiovasc Surg 73 : 694-698, 1977.*
8. Lecompte T, Zannini L, Hazam E, Jarreau MM, Bex JP, Tu TV, Neveux JY : *Anatomic correction of transposition of the great arteries. New technique without use of a prosthetic conduit. J Thorac Cardiovasc Surg 82 : 629-631, 1981.*
9. Quaegebeur JM : *The optimal repair for the Taussig-Bing heart. J Thorac Cardiovasc Surg 85 : 276-277, 1983.*
10. Binet JP, Lacour-Gayet F, Conso JF, Dupuis C, France L, Bruniaux J : *Complete repair of the Taussig-Bing type of double-outlet right ventricle using the arterial switch operation without coronary translocation J Thorac Cardiovasc surg, 85 : 272-275, 1983.*
11. Yacoub MH, Rakdilly-silkmith R, : *Anatomic correction of the Taussig-Bing anoamly, J Thorac Cardiovasc Surg 88 : 380-388, 1984.*
12. Gomes NVR, Weidman WH, McGoonDC, Danielson GK : *Double-outlet right ventricle with pulmonary stenosis. Circulation 43 : 889-894, 1971.*
13. Rocchini AP, Rosenthal A, Castaneda AR, Keane JF, Jerestay R : *Subaortic obstruction after the use of intracardiac baffle to tunnel the left ventricle to the aorta. Circulation 54 : 957-960, 1976*
14. Edwards WD, Wilcox WD, Danielson G, Feldt RH : *Postoperative false aneurysm of left ventricle and obstruction of left circumflex coronary artery complicating enlargement of restructive ventricular septal defect in double-outlet right ventricle. J Thorac Cardiovasc Surg 80 : 141-147, 1980.*
15. Blackstone EH, Kirklin JW, Braley EL, Doshane JW, Appelbaum A : *Optinalage and resultts in repair of large ventricular septal defect. J Thorac Cardiovasc Surg 72 : 661-679, 1976.*
16. Stewart RW, Kirklin JW, Paccifico AD, Blackstone EH, Barperon LM : *Repair of double-outlet right ventricle. J Thorac Cardiovasc Surg 78 : 502-514, 1979.*
17. Piccoli G, Pacifico AD, Kirklin JW, Blackstone EH, Kirklin JK, Bargerron LM, : *change results and condepts in the surgical treatment of Double Outlet Right Ventricle. Am J Cardiovasc 52 : 549-554, 1983.*
18. Laber JM, Castaneda AR, Lang P, Norwood WI : *Repair of double outlet right ventricle. Circulation 68 (Suppl II), II-144, 1983.*
19. Judson JP, Danielson GK, Puga FJ Mair DD, McGoon DC : *Double-outlet right ventricle. J Thorac Cardiovasc Surg 85 : 32-40, 1983.*