

## 복잡 심기형 환자에서 'REV' 술후 우심실 출구 성장에 관한 고찰

이 정 렬\* · 김 용 진\*

- Abstract -

### Growth of Right Ventricular Outflow Tract after 'REV' Operation in Complex Congenital Heart Disease

Jeong Ryul Lee, M.D.\* and Yong Jin Kim, M.D.\*

From February 1988 to December 1990, 42 patients underwent so called REV operation for pulmonary stenosis or atresia with or without anomalies of ventriculoarterial connection and truncus arteriosus. The principles of operative technique are mobilization of pulmonary arterial tree beyond the pericardial reflection, transection of pulmonary trunk between the pulmonary ventricle and pulmonary artery, suture of distal pulmonary arterial stump to the upper margin of Pulmonary ventriculotomy site with absorbable suture, and anterior patch with 0.625% gluteraldehyde fixed autologous pericardium with monocusp inside it. Age at operation ranged 3-156 months (mean 41.8 month) with twelve of whom infants. Operative indications were pulmonary atresia, with ventricular septal defect(16), and pulmonary stenosis with double outlet right ventricle(8), with ventricular septal defect(16), with double outlet right ventricle(8), with complete transposition of the great arteries(8), with corrected transposition of the great arteries(6), with Fallot's tetralogy(3), and truncus arteriosus(1). There were six hospital deaths(14%) and no late death. Twenty-four of 36 survivals were followed up more than 12 months with good clinical results. Postoperative angiogram was performed in fifteen patients. Hemodynamically, two patients had residual pressure gradients along the pulmonary outflow tract, one patient showed severe pulmonary regurgitation; morphologically, there were six significant stenosis of left pulmonary arterial tree, two of whom showed significant pressure gradients. Our present experience with REV operation suggests that this technique make it possible to perform anatomic repair in a wide variety of congenital anomalies of abnormal ventriculoarterial connection associated with pulmonary outflow tract obstruction without using the prosthetic material, even in infants, with relatively low mortality and morbidity.

\*서울대학교 의과대학 흉부외과학교실

\*Department of Thoracic and Cardiovascular Surgery, College of Medicine, Seoul National University

이 논문은 1990년도 서울대학병원 특진 연구비 보조로 이루어졌음.

1991년 1월 4일 접수

## 서 론

인조 도관을 이용한 폐동맥 유출로 성형술은 1969년 Rstelli등<sup>1,2)</sup>이 폐동맥 폐쇄 환자에 대하여 자가 심낭을 이용한 인조도관을 우심실과 폐동맥 사이에 이식함으로써 시작된 이래, 폐동맥 협착을 동반한 대혈관 전위증에서도 성공적으로 적용이 되었으나, 장기 추적 과정에서 거의 필연적으로 도관 협착이 오고 특히 영아의 경우, 도관은 성장 잠재력이 없으므로 언젠가는 재수술이 필요하게 되는 등의 단점이 노출되었다<sup>3,4)</sup>.

인조 도관을 이용한 Rastelli 술식의 이러한 문제점에 착안하여 Lecompte등<sup>5)</sup>은 대혈관 전위증 환자의 해부학적 교정시 폐동맥을 대동맥 전방으로 전위시킴으로써 자가 조직만을 이용한 폐동맥 유출로 재건술의 개념을 도입하였으며 이어서 폐동맥 협착 또는 폐쇄를 동반한 다른 복잡 심기형(PA+VSD, TGA+VSD+PS, corrected TGA+VSD+PS(PA), DORV+PS, severe TOF)에 대하여도 인조 도관을 사용하지 않고 재건술을 성공적으로 시도하고 이술식을 REV(Reparation a letage Ventriculaire)라 명명하였으며<sup>6,7)</sup>, 이로써 인조 도관이 안고 있을 많은 문제점을 해결하는데 기여하였으며, Bailey등<sup>8)</sup>은 비교적 이른 시기에 수술이 필요한 동맥간 환아에 대하여도 같은 방법으로 완전 교정술을 시행하였다.

이상적인 폐동맥 심실 유출로 재건술의 조건은 환아의 체중이나 체표면적에 맞는 크기의 폐동맥을 재건할 수 있어야하고 폐동맥판의 기능이 온전해야하며 재건 후 폐동맥 발육이 가능해야한다. 이러한 점을 감안한다면 자가 심낭을 이용할 수 있고, 단일 판막 재건이 가능하고 자가 폐동맥을 우심실 절개 부위와 직접 연결함으로써 술후 폐동맥의 성장을 기대할 수 있다는 점에서 REV술식은 폐동맥 심실유출로 재건술의 이상적인 수술 방법으로 인식될 수 있겠다. 다만 주변 폐동맥까지 폐동맥을 충분히 박리해야 하며 양측 폐동맥의 연결이 없는 환아는 적용이 곤란하며 특히 영아의 폐동맥 발육 부전이 워낙 심한 경우 기술적으로 봉합이 용이하지 않는 등의 수술수기 상의 난점이 존재하며 재건후 장기 추적 과정에서 폐동맥심실 유출로 협착, 폐동맥 폐쇄 부전, 폐동맥심실 기능, 폐동맥 재건 부위의 성장등의 임상 추적 결과는 아직 관찰이 요구되는 상태이다.

본 대학 흉부 외과학 교실에서는 1988년 2월 부터 1990년 12월까지 41례의 심실중격결손을 동반한 폐동맥 폐쇄증 및 폐동맥 협착을 동반한 복잡 심기형 환아(PA+VSD, TOF, DORV, Corrected TGA, complete TGA)와 1례의 동맥간(Type I Truncus Arteriosus)등 총42례에 대하여 REV술식을 시행하였으며 본보고를 통하여 비록 단기간의 추적 결과이지만, 술후 해부학적, 혈역학적 자료를, 문헌 고찰과 아울러 제시하고자 한다.

## 대상환자

1988년 2월 부터 1990년 12월까지 REV술식을 이용한 폐동맥 유출로 재건술을 시행한 42례의 환아를 대상으로 하였다. 대상 환자를 질환별로 살펴보면 심실중격결손증을 동반한 폐동맥 폐쇄증(PA+VSD)이 16례, 활로씨 사정증(TOF)이 3례, 폐동맥 협착증을 동반한 양대동맥 우심실 기시증(DORV+PS)이 8례, 폐동맥 협착과 심실중격 결손증을 동반한 교정형 대혈관 전위증(corrected TGA+VSD+PS)이 6례, 심실중격 결손증과 폐동맥 협착을 동반한 완전 대혈관 전위증(complete TGA+VSD+PS)이 8례, 동맥간(Truncus arteriosus type I)이 1례였으며 동반 심혈관 기형은 동맥관 개존(PDA)이 17례, 심방중격 결손(ASD)이 8례, 양측성 상공정맥(bilateral SVC)이 4례, 우심증(Dextrocardia), 주 대동맥-폐동맥 부행지 동맥(Major aortopulmonary collateral arteries, MAPCA)이 각 3례, 완전 방실 중격 결손증, 부분 폐정맥 환류이상, 승모판 裂溝(mitral cleft)가 각1례 등이었다(그림 1).

성비는 남 : 여비가 28 : 14였으며 수술 당시 연령은 3년 5개월±3년(범위 : 3개월-13년)이었고(그림 2), 체중 및 체표 면적은 각각  $12.4 \pm 6.4\text{kg}$ (범위 : 5.6-35kg),  $0.55 \pm 0.20\text{m}^2$ (범위 : 0.29-1.23m<sup>2</sup>)였다(표 1).

21례의 환아에서 REV수술을 시행하기 1내지 4년전에 고식적 수술을 시행하였으며 그 내용은 4-6mm 직경의 Gore-Tex인조 혈관을 이용한 변형 Blalock-Taussig 단락술이 22례(우측=8례, 좌측=14례), 중심 단락술(central shunt)이 1례, 주 대동맥-폐동맥 부행지 동맥(MAPCA)을 동반한 1례의 PV+VSD 환아에서 좌폐 동맥과 부행지 동맥을 연결해 주는 uni-

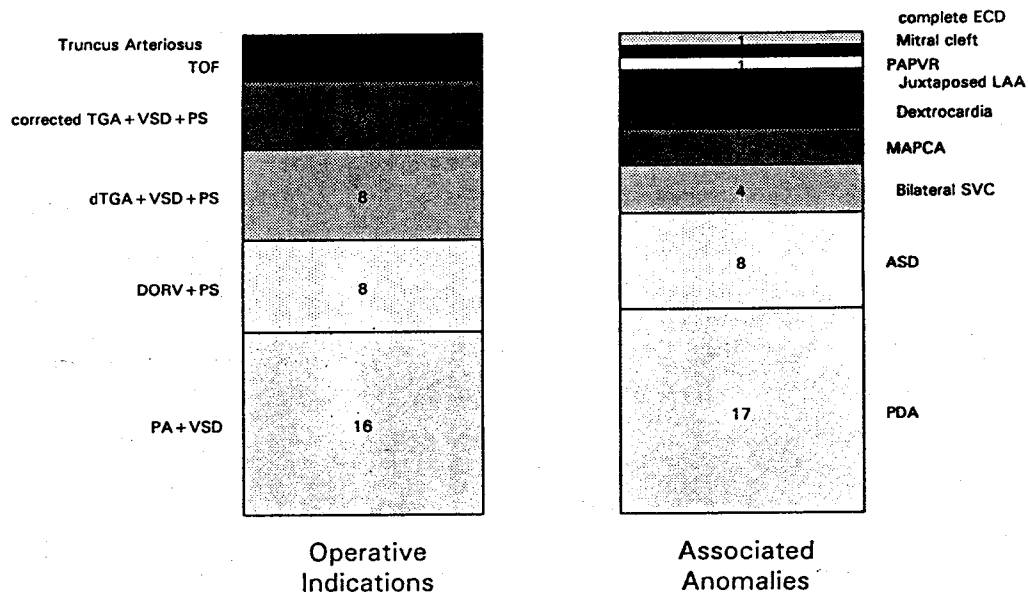


Fig. 1. Operative Indications & associated Anomalies

	Mean±SD	Range
Age(months)	41.8±36.4	3-156
BWt(kilograms)	12.4±6.4	5.6-35
BSA(squaremeters)	0.55±0.20	0.29-1.23
Hd(gm%)	15.5±3.4	7.2-23.3
Hct(%)	48.6±4.9	23.4-68.1
P[RV/LV]	1.03±0.11	0.86-1.36
PA index(mm <sup>2</sup> /BSA)	271.9±139.9	77-695

Legend : SD=standard deviation ; BWt=body-weight ; BSA=body-surface area ; Hb=hemoglobin ; P[RV/LV]=pressure ratio between right ventricle and left ventricle ; PA index=pulmonary artery index.

focalization 수술을 시행하였다.

주증상으로는 청색증(83%), 운동시 호흡곤란(79%), 잦은 상기도 감염(31%), 발육부전(12%), 저산소증성 발작(hypoxic spell)(5%)등이 있었으며, 술전 혈색소치 및 적혈구 분획치는 15.50±3.36gm%(범위 ; 7.2-23.3gm%), 48.56±4.85%(범위 ; 23.4±68.1%)였고, 술전 폐동맥압 측정이 가능했던 8례중 1례의 동맥간 환아의 수축기 폐동맥압은 60mmHg였고, 나머지 7례의, 폐동맥과 우심실 사이의 수축기 혈압차(P<sub>PA-RV</sub>)는 평균 76.4±20.6mmHg(범위 ; 50-103mm

Hg)였고 全例에 대한 우심실/좌심실 압력비(P<sub>RV/LV</sub>)는 1.03±0.11(범위 ; 0.86-1.36)이었다. Nakata등이, 적절한 폐동맥 크기를 표준화하기 위해서 고안한 폐동맥 지수는 평균 271.9±139.9mm<sup>2</sup>/M<sup>2</sup> BSA(범위 ; 61-695mm<sup>2</sup>/M<sup>2</sup> BSA)로 대부분 폐동맥의 발달이 양호한 환아였다(표 1).

### 수술방법

정중 절개하에 대동맥과 폐동맥 및 폐동맥 분지를 심낭 반전(pericardial reflection)부위까지 충분히 박리한 후, 대동맥과 폐동맥의 상대적인 위치를 주의 깊게 관찰하고 좌우 폐동맥이 합쳐지는 부위가 우심실 절개 부위까지 당겨 내려 올수. 있는지 여부를 결정하며, 이때 동맥관이 개존되어 있는 경우 분리 봉합하여 폐동맥이 장력을 받지 않고 충분히 이동될 수 있도록 하며 기왕에 단락술이 시행되어 있던례에서도 가능하면 분리 폐쇄하는 것을 원칙으로 하였다. 폐동맥 박리가 충분히 완료되면 체외 순환하에, 폐동맥심실 유출로에 대동맥 판류 정도 크기의 종절개를 가하고 심실 중격 결손을 포함한 심장내 기형을 보통 방법대로 교정하며 폐동맥심실 유출로의 크기가 환아의 체표 면적이나 체중에 알맞는 크기가 되도록 누두부 절제(Infundibulectomy)를 가하고 Hegar 확장기로 평가해 보

았다. 폐동맥을 관류직상부에서 횡절개하며 근위 폐동맥이 존재하는 경우 개구 부위는 4-0 prolene 봉합사를 이용하여 폐쇄하였다. 횡절개된 원위 폐동맥의 전면에, 양측 폐동맥의 협착이 있는 부분까지 가능한한 범위에서 종절개를 가하여 협착이 생기지 않도록 노력하였으며 폐동맥 절단면과 우심실 절개 상단부위 사이에, 향후 성장이 가능하도록 5-0 PDS(polydioxanon suture)흡수 봉합사를 이용하여 우심실 유출로의 후벽을 재건하였다. 주폐동맥이 전혀 없는 경우는 폐동맥이 합쳐지는 부위의 하단면을 적절하게 오려서 조직편(flap)을 만든 후 그 조직편의 절단면을 끌어 내려서 폐동맥심실 절개 상단면과 봉합하여 폐동맥 유출로의 후벽이 완성되면 환자의 체표면적에 알맞는 크기의 폐동맥을 재건하기 위하여 주변 폐동맥의 크기를 Hegar 확장기를 이용하여 다시한번 평가해보고 협착이 있는 부위보다 원위부까지 충분히 절개를 가한뒤 전면 표편(anterior patch)을 이용하여 폐동맥 유출로의 전벽을 5-0 prolene 봉합사를 이용하여 재건하였다. 폐동맥 심실 및 폐동맥 유출로 재건을 위한 전면 포편으로, 본 병원에서 제조한 0.625% 글루테르알데하이드(Glutraldehy-de)용액에 고정된 자가 심낭 또는 牛心囊을 사용하였으며, 대부분의 경우 같은 재질을 이용하여 우심실 절개 하단부에 여유있게 봉합해 줌으로써 일엽 판막 역할을 할 수 있도록 하였으며, 경우에 따라서 우심실 유출로 재건에 Gore-Tex 인조 혈관을 사용하기도 하였다(그림 7).

환아의 평균 심폐기 가동 시간은  $167 \pm 50$ 분(범위 86-320분)이었으며 평균 대동맥 차단 시간을  $76 \pm 28$ 분(범위 30-161분)이었다.

### 수술결과

**교정 직후 혈역학치의 변화:** 교정 완료후 심폐기를 이용한 직후 폐동맥심실과 요골동맥(좌심실압 대신 사용)의 최고 수축기 압력비( $P_{RV}/LV$ )는 평균  $0.58 \pm 0.18$ (범위 ; 0.30-1.14)였으며, 이때 좌심방압은 평균  $15.9 \pm 5.1$ cmH<sub>2</sub>O(범위 ; 5.5-27cmH<sub>2</sub>O)로 비교적 이 상적인 수준의 전부하하에 충분히 낮은  $P_{RV}/LV$  값을 보여주었으며, 술후 24시간 내지 48시간 경과후까지 우심실압을 감시한 초기 6례의  $P_{RV}/LV$ 치는 평균 0.52 정도로 유지되었다(그림 3).

**술후 경과:** 술후 72시간까지의 환아들의 평균 좌심

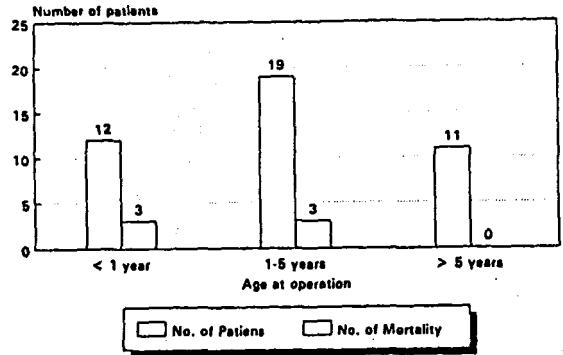


Fig. 2. Age at operation Hospital Mortality(14%)

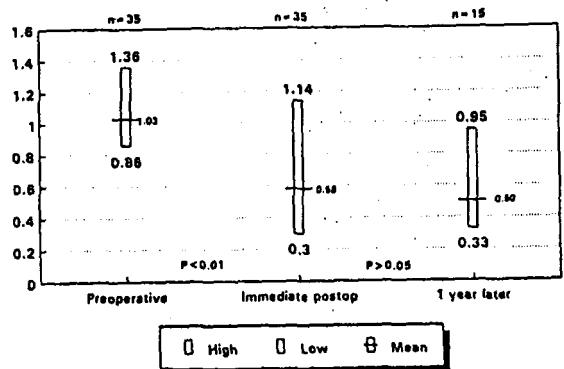


Fig. 3. Hemodynamic change P[RV/LV]

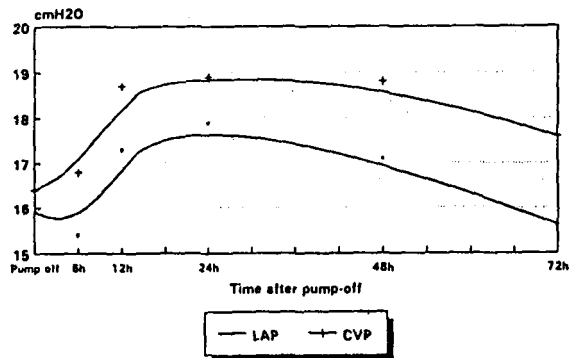


Fig. 4. Postoperative LAP,CVP changes(LAP / CVP in cmH<sub>2</sub>O, n=33)

방압 및 중심 정맥압의 변화는 비슷한 곡선을 보였는데 수술직후 평균 15-16cmH<sub>2</sub>O에서 시작하여 대체로 술후 12시간후부터 1-2cm H<sub>2</sub> 정도 상승하다가 48시간 내지 72시간 경과후 다시 원위치로 환원되어 유지되는 양상을 보여 주었으며(그림 4), 환아의 평균 중환자실 체류 기간은 평균  $8.1 \pm 4.4$ 일(범위 ; 4-21일)

이었고 평균 입원 기간은  $19.3 \pm 11.9$ 일(범위 ; 9-63 일)이었는데 이중 60일 이상의 장기 입원을 보였던 2례의 환아는 농흉과 성대 마비등의 합병증을 동반하였다.

**수술 사망을 및 수술 후 합병증 :** 총 42례의 환자중 6례의 사망을 보여서 수술 사망율은 14%였으며 3례가 사망하였는데 1례는 출혈로 수술 후 10시간만에 사망하였으며 2례는 장시간의 체외 순환과 폐동맥심실 기능 부전에 의해 수술 후 3일째 사망하였고, 1례는 술전 폐동맥 지수가 77로 폐동맥 발육이 현저히 저하되어 있었던 예로써 REV 수술 시행하고 체외 순환 정지 직후 P<sub>RV/LV</sub>가 1.14로 지속적인 우심실 고혈압의 소견을 보여 심실중격 결손 포편에 구멍을 만들어 준후 P<sub>RV/LV</sub>가 0.67로 일시적으로 감소하였으나 지속적인 폐동맥 심실 기능 부전과 저산소증을 보이면서 320분간의 순환 보조후 결국 최외순환 이탈에 실패하고 환아는 사망하였다. 1례는 양대 동맥 우심실 기시증 환아로 수술 후, 심방 중격결손을 폐쇄하지 않은 상태에서 우심실 기능 실조가 계속되어 심한 청색증, 기도 출혈 및 좌심실 기능 부전의 소견까지 보여서 재수술을 시행하여 심방 중격 결손을 폐쇄하였으나 저심박출증이 교정되지 않고 환아는 수술 후 1일째 사망하였다. 1례는 Type-I 동맥간 환아로서 폐혈관 폐쇄성 질환의 진행과 장시간의 인공 호흡기 적용으로 인한 산소 독성 및 폐포 섬유화(alveolar fibrosis)로 인공 호흡기 이유가

불가능하여 수술 후 체외식폐보조(ECMO, Extracorporeal membrane oxygenation)를 시도해 보았으나 적용 후 2일째 사망하였으며 나머지 1례는 심실 중격 결손과 폐동맥 협착을 동반한 완전 대혈관 전위증 환자로 폐동맥심실 부전으로 수술 후 13일째 사망하였다(표 2). 조기 합병증으로 중격동 출혈이 5례로 가장 많았는데 단락 제거 부위, 내유동맥이 그원인이었으며, 그 외 농흉 2례, 기도출혈, 皮質盲(cortical blindness), 下肢 근무력증, 創傷 裂開(wound dehiscence), 성대 마비등이 각 1례씩 있었으며 부정맥으로는 좌속삭지 차단(left bundle branch block), 완전 방실 분리(complete heart block)가 각각 1례, 2례에서 동반되었으며 후자의 경우는 영구 심박동기를 이식하였다. 만기 합병증은 수술 후 18개월후 발생한 폐동맥판 增殖物(vegetation)이 1례 있었다(표 3). 그러나 이러한 사망이나 합병증은 최근들어 수술수기 및 수술 환자관리 의 향상으로 현저히 감소되어 팔로써 사정증의 수술 사망율과 합병증의 수준에 이르렀다.

**외래 추적 결과 :** 생존한 36례의 환자는 평균  $14.5 \pm 8.9$ 개월(범위 ; 1-31개월)추적되었으며 이들 전례에 대하여 수술 일개월 이내에 시행한 심에코도 검사상, 폐동맥심실과 폐동맥 유출로 사이의 압력차가 30 mmHg이상되었던 환아가 6례(30, 36, 40, 50, 52, 100 mmHg), Grade III 이상의 폐동맥판 폐쇄부전을 보인례가 5례, 심실 중격 결손 폐쇄 부위에 잔존 누출이 존

**Table 2.** Cause of Hospital deaths

n=6

Name	Sex, Age	Diagnosis	Cause of Death	Time
LJ	M, 42mo	PA+VSD	Bleeding	POD # 1
LKB	M, 7mo	PA+VSD	Prolonged bypass Right heart failure	POD # 3
PSH	M, 11mo	PA+ASD	Preoperative PAI=77mm <sup>2</sup> /BSA Residual RVOTO	POD # 1
LST	M, 23mo	DORV+PS	Uncorrected ASD→ R→L shunt→sustained hypoxia→BVF	POD # 1
KHS	M, 13mo	dTGA+VSD+PS	Prolonged bypass Pulmonary ventricular failure	POD # 1
KTE	M, 10mo	Truncus Arteriosus	Progressive PVOD Oxygen toxicity due to prolonged ventilation	POD #15 (ECMO)

Legend : PA=pulmonary atresia ; VSD=ventricular septal defect ; POD=postoperative day ; PAI=pulmonary artery index ; RVOTO=right ventricular outflow tract obstruction ; ASD=atrial septal defect ; BVF=biventricular failure ; dTGA=d-transposition of the great arteries ; PS=pulmonary stenosis ; PVOD=pulmonary vascular obstructive disease ; ECMO=extracorporeal membrane oxygenation.

**Table 3.** Postoperative complications

Complication		no. of patients
Early Cx	Bleeding	6
	Vocal cord palsy	1
	Empyema	1
	Cortical blindness	1
	Right motor weakness	1
	Wound dehiscence	1
	Heart block	2
Late Cx	Pulmonary valve vegetation	1
Total		14

Legend : Cx=complication.

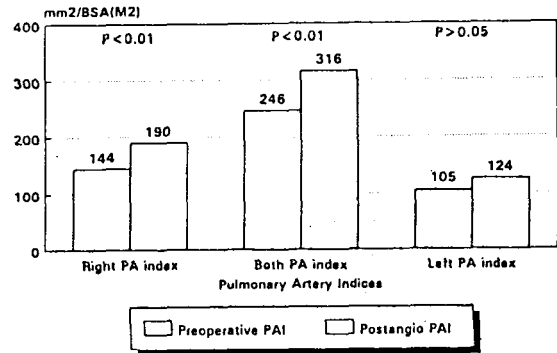
**Table 4.** Postoperative Doppler Echocardiogram  
n=36

Findings	No. of patients
Residual RVOTO ( $P_{RV-PA}$ )30mmHg	5
Pulmonary insufficiency (Grade III<)	4
RV dysfunction	2
Residual VSD	2

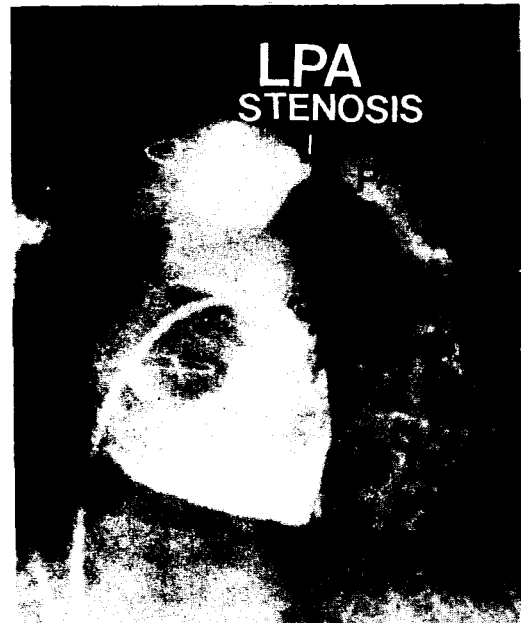
Legend:RVOTO=right ventricular outflow tract ;  
RV=right ventricle ; VSD=ventricular septal defect.

제하는 환자가 2례, 우심실 수축력의 현저한 저하를 보인 레가 2례 있었다(표 4). 술후 12개월 이상 외래 추적이 되었던 24례중 15례에 대하여 술후 평균 1년뒤 심도자 및 심혈관 조영술을 시행하고 술전 및 수술 직후의 소견과 비교하였다. 심도자 소견상, 술전  $P_{RV/LV}$  가  $1.05 \pm 0.13$ (범위 0.94-1.33, n=15)이었으나 수술 직후 평균  $0.57 \pm 0.19$ (범위 0.3-1.14, n=15)로 이상적인 수준으로 충분히 감소되었으며 일년후에도 평균  $0.50 \pm 0.18$ (범위 0.33-0.95, n=15)로 충분히 낮은 수준으로 유지되었다. 심혈관 조영술상을 기준으로 측정 한 폐동맥 지수는 술전 및 술후 일년뒤의 측정치가 각각  $246 \pm 91 \text{mm}^2 / \text{M}^2$  BSA(범위 77-417 $\text{mm}^2 / \text{M}^2$ , BSA n=15),  $316 \pm 99 \text{mm}^2 / \text{M}^2$ (범위 174-458 $\text{mm}^2 / \text{M}^2$ , BSA n=15)로 P-value 0.01 범위에서 유의한 증가를 보였다. 반면 이들에 대한 좌우 폐동맥 지수를 각각 측정해 본 결과 우측 폐동맥의 경우는  $144 \pm 58 \text{mm}^2 / \text{M}^2$  BSA(범위 ; 44-249 $\text{mm}^2 / \text{M}^2$  BSA, n=15)에서  $190 \pm 70 \text{mm}^2 / \text{M}^2$  BSA(범위 ; 90-290 $\text{mm}^2 / \text{M}^2$  BSA, n=15)로 P-value 0.01 범위에서 유

의한 증가를 보였으나, 좌측 폐동맥의 경우  $105 \pm 57 \text{mm}^2 / \text{M}^2$  BSA (범위 19-210 $\text{mm}^2 / \text{M}^2$ , n= 15)에서  $124 \pm 61 \text{mm}^2 / \text{M}^2$  BSA(범위 30-246  $\text{mm}^2 / \text{M}^2$ , n=15)로 폐동맥 발육이 수술전과 비교하여 의미있는 증가를 보이지 않았다( $P > 0.05$ )(그림 5). 이들의 체표 면적은 동기간내에 평균  $0.58 \pm 0.16 \text{m}^2$ 에서  $0.65 \pm 0.14 \text{m}^2$ 로 증가하였다. 이들 15례의 술후 심혈관 조영술상 좌폐동맥 기시부 협착을 보인례가 6례있었는데(그림 6) 2례는 기왕에 좌측 수정형 Blcock-Tau-



**Fig. 5.** Postoperative morphologic changes(Changes of PA indices, n = 15)



**Fig. 6.** Post repair angiogram of patient with pulmonary atresia ventricular septal defect, showing stenosis of left pulmonary artery origin

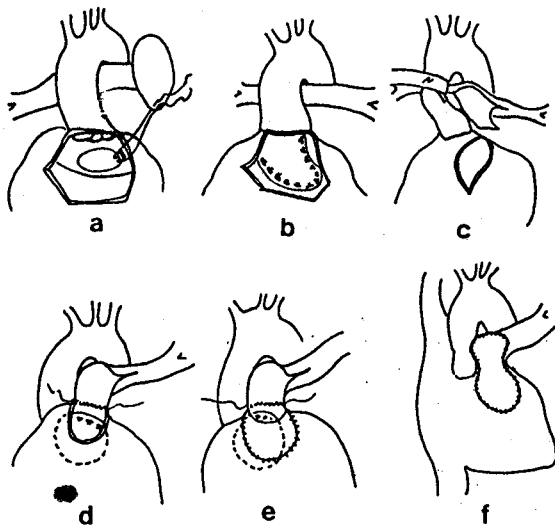


Fig. 7. Schematic drawing of operative technique  
 a,b: Patch closure of ventricular septal defect, c: Peripheral pulmonary artery dissection and pulmonary artery flap creation, d: Posterior wall reconstruction between pulmonary arterial flap and upper margin of pulmonary ventriculotomy site, e: Monocusp creation, f: Anterior wall reconstruction with autologous pericardial patch.

ssig 단락술을 시행한 병력이 있고 4례는 원래부터 폐동맥의 크기가 적어서 좌폐동맥의 폐동맥 지수가 각각 30, 72, 82, 90mm<sup>2</sup>/M<sup>2</sup> BSA 였으며 3례는 주폐동맥과 좌폐동맥 사이에 압력차를 측정하였는데 그값은 각각 2, 10, 25mmHg였다. 폐동맥 판막 수준에서의 압력차는 평균 16.3 ± 15.6mmHg(범위 0-51mmHg, n=15)로서 이중 2례는 각각 45, 51mmHg로 우심실 고혈압과 폐동맥 협착의 소견을 보였는데 모두 좌폐동맥 기시부의 중등도의 협착을 동반한 환자였다. 그러나 좌폐동맥협착은 수술시의 불충분한 확장에 기인한 것으로 수술 경험의 증가와 함께 피할 수 있는 것으로 믿어진다. Grade III 이상의 심한 폐동맥판 폐쇄부전을 보인례는 1례였으며, 경미한 잔존단락이 2례, 폐동맥심실 기능부전이 2례, 수정형 대혈관 전위증 환자에서의 심한 삼첨판 폐쇄부전 1례등의 소견을 관찰할 수 있었다(표 5).

## 고 안

현재 통용되고 있는 선천성 심장 질환에 대한 진단

Table 5. Postoperative angiocardigraphic findings  
 n=15

Findings	No. of patients
LPA stenosis	6
Residual pulmonary stenosis (pressure gradient more than 40mmHg)	2
Pulmonary insufficiency (more than Grade III)	1
Tricuspid valve insufficiency (more than Grade III)	1
RV dysfunction	2
Residual small VSD	2

Legend: LPA=left pulmonary artery; RV=right ventricle; VSD=ventricular septal defect.

분류는 그 정의에서 아직 논란의 여지가 있는 부분이 많고 각 질환별 수술 방법도 다양할 뿐 아니라 중복되는 부분이 대부분이라는 점에서, 외과 의사 수술적인 교정을 시행함에 있어서 많은 불편과 혼란을 가져다 주는 것이 사실이다. 예를 들어 심실 중격 결손증(ventricular septal defect)과 심실-동맥간의 연결 이상(anomalies of ventriculoarterial connection)을 동반한 선천성 심장 질환의 진단은 활로써사정증, 양대동맥우심실기시증, 대혈관 전위증, 동맥간등 매우 다양하다. 그러나 실제적인 관점에서 살펴보면, 단순히 심실 중격 결손에 대한 교정 방법과 심실-동맥간 연결 이상에 대한 교정 방법을 고려하는 것이 진단명에 관계없이 편리하리란 생각이다. 본 논문에서 분석하고 있는 REV 술식도 같은 맥락에서 이해한다면 그 적용증 및 문제점등을 파악함에 있어 혼란이 적을 것이다.

1969년 Rastelli<sup>2)</sup>는 폐동맥협착과 심실 중격 결손증을 동반한 완전 대혈관 전위증 환자에 대하여 대동맥-동종 이식(aortic-homograft)을 이용하여 우심실 유출로 협착을 재건하였다. 그러나 1970년대 초반들어 동종 이식을 이용한 Rastelli 수술을 시행받은 환자를 추적하는 과정에서 동종 이식의 석회화, 폐동맥판 폐쇄부전, 동종이식 원위부 봉합 부위의 협착, 급사등의 합병증이 적지않은 빈도로 발견되면서<sup>9)</sup> 동종이식이 폐동맥심실 유출로 재건의 이상적인 방법이 될 수 없음이 밝혀지기 시작하였다. 이후 Dacron 인조 혈관에 동종이식판막 또는 조직 판막을 삽입하여 사용하는 등<sup>10)</sup> 다양한 방법들이 고안됨으로써 동종 이식을 이용했

을때의 단점을 극복하는 것은 물론, 수술이 기술적으로 용이해졌고, 특히 우심실 유출로를 가로지르는 관상동맥이 존재하는 경우 길이에 구애를 받지 않고 적당한 위치의 폐동맥 심실과 연결할 수 있는 등의 장점<sup>9)</sup>이 부각되고 그 이용도 보편화되었다. 단, 중기 추적 결과도 비교적 양호한 편이었다. 그러나 장기 추적하는 과정에서 소아연령군에서의 조기 조직 판막 실패, 인조 도관 내부의 두꺼운 내막 형성등에 의한 폐동맥 협착 및 폐쇄가 이러한 방법의 문제점으로 대두되어 Danielson등<sup>11)</sup>은 슬후 5년내 상기 합병증에 의한 도관 폐색율을 6-30%라고 보고하였다. 또한 환아가 성장해감에 따라 성장 잠재력이 없는 도관의 크기가, 상대적으로 작아져서 상대적 폐동맥 협착이 초래되어 재수술이 필요한 레가 증가하기 시작하였다. 조기 조직 판막 실패의 단점을 보완하기 위하여 도관내에 기계 판막을 삽입하거나<sup>12)</sup> 또는 아예 판막을 넣지 말자는 의견<sup>13)</sup>도 대두되었으나 이들 방법도 모두 나름대로의 단점을 포함하고 있었다. 이상과 같은 문제점을 고려해 본다면 폐동맥심실 유출로 폐쇄 또는 협착을 동반한 복잡 심기형의 해부학적 교정은, 될 수 있는한 이물질(foreign-body)을 사용하지 않고 폐동맥심실 유출로를 충분히 크게 만들어 주고 판막의 역할이 정상적이며 재건 부위가 환자의 성장과 비례하여 커질수 있다면 가장 이상적인 방법일 것이다<sup>8)</sup>.

REV 술식이란 그정의상, 심실-동맥 연결의 이상이 있는 질환에 대하여, 폐동맥을 주변 폐동맥까지 충분히 박리하여 대동맥의 전 또는 후측을 통하여, 우심실 절개 부위까지 끌어내려 우심실 유출로의 후벽을 만들어 마치 활로씨 사징증과 같은 형태로 만들어 주고 부족한 폐동맥 조직을 자가 심낭, 우심낭등의 생물성 인조 삽입물(bioprostheses)을 이용하여 전벽을 재건해 준다는 점에서 비교적 이상적인 우심실 유출로 재건술에 가깝다고 할 수 있다. Bailey등<sup>9)</sup>은 동맥간 환자에 대하여 REV 수술을 시행하고 이술식의 이론적인 장점으로 적응증이 다양하고, 폐동맥심실 판막사이의 無動(akinetik) 부위가 적으며, 작은 심장에서도 충분한 폐동맥 판류 크기를 얻을 수 있으며, 후벽 성장이 가능하다는 사실을 지적하였다. Lecompte등<sup>5)</sup>은 인조 도관을 사용하지 않고 폐동맥을 박리 동원하여 폐동맥심실에 재이식함에 있어서 폐동맥을 대동맥前方으로 끌어내리는 Lecompte조작과 상행 대동맥 일부를 절단하여 만든 동맥 도관(arterial tube)을 사용

할 것을 주장하였지만 김등<sup>14)</sup>은 대부분의 REV 수술을 시행할때, 주변폐동맥(peripheral pulmonary arteries)을 필요에 따라 심낭밖까지 충분히 박리하거나, 폐동맥 폐쇄 환자의 경우 폐동맥 하단면을 적절히 절단하여 조직편(flap)을 만든다면 Lecompte 조작을 시행하지 않아도 무리없이 폐동맥을 우심실 재이식시켜 우심실 유출로의 후벽을 형성해 줄 수 있다는 사실을 지적하였다. 또한 Rastelli 술식에 비하여, 폐동맥 발육 저하가 심한 환아나 비교적 어린 연령군에서도 적용이 가능하여서 본증례들의 경우도 수술 당시 평균연령이 40개월 정도였고 12례의 환아는 1세미만의 유아였으며, Nakata등<sup>15)</sup>이 고안한 폐동맥 지수를 보더라도 Rastelli술식의 일반적인 기준인 200보다 작은 레가 15례나 되었고 그중 2례만이 사망하여 폐동맥 발육 부전이 심한 환아에서도 성공적인 적용이 가능하다는 사실이 입증되었다. 따라서 폐동맥의 발육 정도를 비교적 개관적으로 표시할 수 있는 폐동맥 지수라는 개념은 더이상 폐동맥 심실유출로 재건시 수술 사망률 술후 심기능등을 예측하는 척도의 구실을 할 수 없다는 인상이며 이렇게 본다면, 활로씨 사징증의 경우도 마찬가지로겠지만, 적어도 심낭 내부의 폐동맥은 그 모양이나 크기에 관계없이 완전 교정이 가능하다고 할 수 있으며 동시에 폐동맥 협착 또는 폐쇄를 동반한 복잡심기형에 대한 조기 일차 완전 교정술이 가능해지고 그 결과 늦게 수술함으로써 발생할 수 있는 심실 기능부전, 심내막염, 판막 폐쇄부전등의 합병증의 빈도도 줄일 수 있겠다.

그러나 본술식도 아직까지는 완벽한 수술 방법이라고는 할 수 없어서, 김등<sup>14)</sup>은 본 REV술식의 기술적인 측면에서의 문제점으로 심실 절개 부위, 폐동맥 박리 범위, 후벽 재건시 사용하는 봉합사의 선택, 전면 포면의 재질, 슬후 심낭개폐여부등을 들었다. 심실 절개 부위는 원칙적으로, 심장 수축기시 수축 분절(contractile segment)이 아닌 누두부에, 환자의 체표면적 또는 체중에 알맞는 폐동맥 판류크기 정도의 절개면 충분하며, 이렇게 함으로써 슬후 폐동맥심실 기능을 최대한 유지할 수 있다. 폐동맥 박리는 활로씨 사징증 수술시 축적된 경험을 바탕으로 필요에 따라 심낭 밖까지라도 쉽게 박리가 가능하므로 기술적으로 아무런 문제가 되지 않으며, 봉합사의 선택은 이론적으로, PDS(polydioxanone suture)등의 흡수사를 이용함으로써 후벽 성장 잠재력을 극대화 할 수 있겠으나 그



결과는 향후 장기간의 추적관찰이 요구되며, 전면 포편(anterior patch) 및 단일 판막 재건은 가능하면 자가 심낭을 이용하는 것이 이물 반응(foreign-body reaction)을 최소화할 수 있다고 생각되며, 본병원에서 경험한 0.625% 글루테르알데하이드 용액을 이용한 牛心囊 조직 고정 실험적, 임상적 데이터<sup>16,17)</sup>를 바탕으로 牛心囊 또는 자가 심낭을 고정하여 사용함으로써 우선 조직이 용이하며 동맥류 형성(aneurysm formation), 축소(shrinkage), 출혈등의 빈도를 줄일 수 있었으나 이 역시 장기 추적 과정에서 예견되는 석회화(calcification), 경화(increased rigidity), 조직 변성(tissue degeneration)에 의한 폐동맥심실 유출로 협착 및 폐쇄부전등의 소견은 보다 장기적인 추적 관찰이 요구 된다. 다만 잔존 단락이 남아 있어서 1년 내지 2년후 재수술을 시행한례들을 살펴 보면 자가 심낭으로 만든 단일 판막이나 전면 포편이 비교적 온전하고 기능도 남아 있으며 석회화의 소견도 관찰되지 않았다.

비록 증례가 적고 추적 기간이 단기이긴 하지만, 1년 이상 외래 추적된 24례중 15례에 대하여 술후 1년 뒤 심혈관 조영술 및 심도자를 시행하여, 이들례들의 혈역학 및 형태학적 소견을 수술전 또는 수술 직후와 비교 분석해보았으며, 그 결과는 다음과 같았다. 1) 우심실/좌심실 압력비(P<sub>RV</sub>/L<sub>V</sub>)는 수술 직후와 1년 뒤의 수치가 각각 0.57±0.19, 0.50±0.18로서 계속 충분히 낮은 값을 보여 주었으며 3례의 환아는 0.7 이상이었는데 그원인은 모두 좌측 주변폐동맥협착(left peripheral pulmonary artery stenosis)였다. 2) 우심실과 주폐동맥사이의 50mmHg정도의 중등도 이상의 압력차를 보였던 경우가 2례 있었는데 이들 모두가 좌측 폐동맥의 협착을 동시에 동반하고 있었다. 3) Grade III 이상의 폐동맥 폐쇄 부전을 보인례는 단 1례로, 적어도 1년 정도의 단기간 동안은 牛心囊이나 자가 심낭을 이용하여 만들어준 대부분의 단일 판막이 정상적인 기능을 하는 것으로 사료되었다. 4) 술후 시행한 심혈관 조영술상 폐동맥 지수가 316±99mm<sup>2</sup>/M<sup>2</sup> BSA로 술전 평균치 246±91mm<sup>2</sup>/M<sup>2</sup> BSA에 비하여 의미있는 증가를 보였으나(P<0.01), 좌우 폐동맥 지수를 각각 산출해본 결과 좌측 폐동맥은 의미있는 증가를 보여주지 못하여(P.0.05) 주로 우폐동맥 크기의 증가가 폐동맥 지수상승의 원인임을 알 수 있었다. 이는 본 환자군의 특성상 상대적으로 좌폐동맥이 우폐동맥 보다 작

았으며(우측 폐동맥 지수=144±58mm<sup>2</sup>/M<sup>2</sup>, BSA 좌측 폐동맥 지수=105±57mm<sup>2</sup>/M<sup>2</sup> BSA) 좌측 폐동맥의 발육을 기대하고 좌측 수정형 체폐동맥 단락술을 시행한 군에 있어 완전 교정술을 시행할 때 단락부위 폐동맥의 협착을 동반한례가 많았고, 상대적으로 적은 좌측 폐동맥을 교정하기 위하여 자가 심낭등의 포편을 대고 동맥 성형술을 시행해 준 결과로 우측 폐동맥의 자가 조직이 상대적으로 많이 남았고 그 결과 우측 폐동맥의 성장 잠재력이 더 크게 되어 좌우 폐동맥의 크기 차이가 더욱 현저해진 것이 그 원인이라고 생각되었다. 5) 폐동맥심실 기능 부전 및 경도의 잔존 단락은 각각 3례, 2례로서 그중 1례의 우심실 기능 부전은 역시 좌폐동맥 협착이 그원인이었다. 이상의 단기 추적 결과상 REV 술식을 혈역학적, 또는 형태학적으로 비교적 만족할 만한 결과를 보여 주었고 다만 REV 술식의 적응증이 되는 환자에 대하여 일측 폐동맥의 극심한 협착이 있고 체폐동맥 단락술이 필요한 경우 단락 위치의 선택에 신중을 기해야 하겠으며 완전 교정술시 포편의 크기, 형태에 대해서는 향후 연구가 더 필요하리라 생각된다.

특히 폐혈관 질환의 진행이 빠른 동맥간 환자의 경우는 비교적 어린 나이에 수술이 필요한 경우가 대부분이며<sup>18, 19, 20)</sup>, 동맥관이나 인조 물질등의 조직을 이용하여 폐동맥 가지를 재건하는 것이 보통이다. Bailey<sup>8)</sup>, Lecompte<sup>5)</sup>, Sharma<sup>21)</sup> 등은 REV 술식을 이질 환아에 도입하여 이물질의 도움없이도 교정이 가능하다는 사실을 입증했으며 좋은 결과를 보여 주었다. 본 병원에서도 8개월된 1례의 Type I 동맥간 환아를 경험하였는데 REV 수술을 시행하고 술후 삼일째 인공 호흡기의 이탈까지 갔으나 폐렴과 폐출혈등이 합병되어 고농도의 산소로 치료하던중 산소독성까지 겹쳐서 체외식 폐보조(ECMO)를 적용하였으나 사망하였으며 진행된 폐혈관 질환이 그 원인이라 되었다.

Borromee 등<sup>6)</sup>은 심실 중격 결손증과 폐동맥 협착을 동반한 대혈관 전위증 환아 50례에 대하여 REV 수술을 시행하고 18%의 수술 사망율을 보고하였는데 사망 원인은 좌심실-대동맥 연결 통로의 잔존 협착, 잔존 심실 중격 결손, 판상동맥 손상, 감염, 좌심실 형성 부전이었다. 비록 환자의 질환 분포가 다르기긴 하지만 본 병원의 경우 42례중 6례의 사망을 보여서 수술 사망율은 14%였으며 그원인은 여러 수준에서의 잔존 폐동맥 협착에 의한 우심실 부전이 대부분이었으나 이는

수술 수기의 향상과 슬후 환자 관리의 개선으로 향상 가능하다고 여겨졌으며 몇례에서 보인, 슬후 잔존하는 좌폐동맥 협착도 수술수기 및 경험의 축적으로 피할 수 있는 것으로 생각되었다.

결론적으로 단기간의 경험을 통하여 REV 술식은 폐동맥 유출로의 이상을 동반한 선천성 심기형에 대하여 비교적 적은 사망율과 합병증으로 안전하게 시행할 수 있는 수술이며, 이물질을 이용하지 않으므로써 성장 잠재력을 유지할 수 있고, 이물 반응을 걱정할 필요없는, 혈액학적, 형태학적으로 비교적 이상적인 수술이란 결론을 얻었으며 다만 적용 질환의 선택, 교정 시 포편 설계, 슬전 폐동맥의 준비 상태등의 평가등은 향후 보다 세밀한 연구가 필요하겠다.

## 결 론

본 서울대학 병원 흉부 외과학 교실에서는 1988년 2월부터 1990년 12월 까지 폐동맥 폐쇄 또는 협착, 심실-대동맥 연결 이상을 동반한 복잡 심기형 및 동맥간 환아 총 42례에 대하여 심의 도관을 사용하지 않고 폐동맥심실 유출로 재건을 시도하는 소위 REV 수술을 시행하고 다음과 같은 결론을 얻었다.

1. 42례의 환아중 12례의 환아는 12개월 미만의 영아였으며 사망례는 6례(영아 3례)가 병원 사망율은 14%였고 만기 사망례는 없었다.

2. 수술 직후 우심실-좌심실 압력비는 슬전에 비하여 현저히 감소한 것은 물론 이후 추적 과정에서도 계속 이상적 수준으로 충분히 낮게 유지 되었다.

3. 슬후 1년 이상 외래 추적이 가능했던 24례중 15례에 대한 심혈관 조영술 소견상 중등도의 폐동맥심실 유출로 협착이 2례, Grade III 폐동맥 폐쇄부전이 1례, 폐동맥심실 기능부전이 2례, 경도의 심실 중격 결손을 통한 잔존 단락이 2례 발견되었으며 특히 좌폐동맥의 협착 6례중 2례는 재수술이 필요한 정도의 폐동맥심실 고혈압과 우심실 기능 부전을 보였다.

4. 폐동맥의 크기는 슬전에 비하여 의미있는 증가를 보여 유지되었고 이는 주로 우폐동맥의 성장에 기인하였다.

저자들은 이상의 결론을 토대로 적어도 단기간의 추적상, REV 술식은 비교적 적은 사망율과 합병증으로 폐동맥이 작고 나이가 어린 영아에서도 성공적인 적용이 가능하고, 슬후 혈액학적 및 형태학적 소견이 대체

로 만족할 만한 소견을 발견하였으며 향후 기왕의 Rastelli 술식의 적용증이 되는 질환에 대하여 보다 적극적으로 본 수술을 시행하고자 한다. 다만 좌폐동맥 협착, 전면 포편 및 단일 판막의 보다 장기적인 예후, 슬전의 보다 정량적인 폐동맥의 평가등에 대해서는 계속적인 연구가 필요하리라 사료된다.

## REFERENCES

1. Restelli GC. : *A new approach to "Anatomic" repair of transposition of the great arteries.* *Mayo Clin Proc* 1969 ; 44 : 1-12.
2. Rastelli GC, Wallace RB, Ongley PA. : *Complete repair of transposition of the great arteries with pulmonary stenosis ; a review and report of a case corrected by using a new surgical technique.* *Circulation* 1969 ; 39 : 83-92.
3. McGoan DC. : *Long-term effects of prosthetic materials.* *Am J Cardiol* 1982 ; 50 : 621-30.
4. Bull C, Macartney FJ, Horvath P, Almeidd R, Merrill W, Douglas J, : *Taylor JFN, de Laval MR, Stark J. Evaluation of long-term results of homograft and heterograft valves in extracardiac conduits.* *J Thorac Cardiovasc Surg* 1987 ; 94 : 12-9.
5. Lecompte Y, Veveux JY, Leca F, Zannini L, Tu TV, Duboys Y, Jarreau MM. : *Reconstruction of pulmonary outflow tract without prosthetic conduit.* *J Thorac Cardiovasc Surg* 1982 ; 84 : 727-33.
6. Borromee L, Lecompte Y, Batisse A, Lemoine G, Vouhe P, Sakata R, Leca F, Zannini L, Neveux JY. : *Anatomic repair of anomalies of ventriculoarterial connection associated with ventricular septal defect ; II. Clinical results in 50 patients with pulmonary outflow tract obstruction.* *J Thorac Cardiovasc Surg* 1988 ; 95 : 96-102.
7. Sakata R, Lecompte Y, Batisse A, Borromee L, Durandy Y. : *Anatomic repair of ventriculoarterial connection associated with ventricular septal defect ; I. Criteria of surgical decision.* *J Thorac Cardiovasc Surg* 1988 ; 95 : 90-5.
8. Bailey LL, Petry EL, Doroshow RW, Jacobson JG, Wareham EE. : *Biologic reconstruction of the right ventricular outflow tract.* *J Thorac Cardiovasc Surg* 1981 ; 82 : 779-84.

9. Kaplan S, Mckinivan E, Helmworth JA, Benzing, III G, Schwartz D, Schreiber JT. : *Complications following homograft replacement of the right ventricular outflow tract. Ann Thorac Surg 1974 ; 18 : 250-9.*
10. Kouchoukos NT, Barcia A, Bargerion LM, Kirklın JW. : *Surgical treatment of congenital pulmonary atresia with ventricular septal defect. J Thorac Cardiovasc Surg 1971 ; 61 : 70-84.*
11. Danielson GK, Downing TP, Schaff HV, Puga FJ, DiDonato RM, Ritter DG. : *Replacement of obstructed extracardiac conduits with autogenous tissue reconstructions. J Thorac Cardiovasc Surg 1987 ; 93 : 555-9.*
12. Ilbawi MN, Lockhart CGL, Idriss FS, et al. : *Experience with St. Jude Medical valve prosthesis in children; A word of caution regarding right-side placement. J Thorac Cardiovasc Surg 1987 ; 93 : 73-90.*
13. Fiore AC, Peigh PS, Robison RJ, et al. : *Valved and nonvalved right ventricular pulmonary arterial extracardiac conduits. J Thorac Cardiovasc Surg 1983 ; 86 : 490-7.*
14. 김진국, 안재호, 김용진, 노준량, 서경필. 심장의 도관을 사용하지 않고 시행한 우심실 성형술. 대한흉외지 1988 ; 21 : 969-81.
15. Nakata S, Imai Y, Takanashi Y, Kurosawa H, Tezuka K, Nakazawa M, Ando M, Takao M. : *A new method for the quantitative standardization of cross-sectional areas of the pulmonary arteries in congenital heart diseases with decreased pulmonary blood flow. J Thorac Cardiovasc Surg 1984 ; 88 : 610-9.*
16. 안재호, 김용진. 소의 심낭을 이용한 이중 이식 보철편의 개발 ( I ) ; 고정액의 농도와 장력. 대한흉외지 1989 ; 22 : 373-383.
17. 김기봉, 김용진, 노준량, 서경필. 우심낭을 이용한 이중 이식 보철편의 개발 ( II ) ; 0.625% Gluteraldehyde에 보존한 우심낭의 임상적용. 대한흉외지 1990 ; 23 : 465-473.
18. McGoon DC, Rastelli GC, Ongley PA. : *An operation for correction of truncus arteriosus. JAMA 1968 ; 205, 59-73.*
19. Ebert PA, Robinson SJ, Stange P, Engle MA. : *Pulmonary artery conduits in infants younger than six months of age. J Thorac Cardiovasc Surg 1976 ; 72 : 351-6.*
20. Peetz, Jr. DJ, Spicer RL, Crowley DC, Sloan H, Behrendt DM. : *Correction of truncus arteriosus in the neonate using a nonvalved conduit. J Thorac Cardiovasc Surg 1982 ; 83 : 743-6.*
21. Sharma BK, Pilato M, Ott DA. : *Surgical repair of type I truncus arteriosus without conduit. Ann Thorac Surg 1990 ; 50 : 479-81.*