

정상 좌심실을 가진 대동맥 판막 폐쇄증에서의 일차성 완전교정술

김육성* · 김용진*

=Abstract=

Single Stage Anatomic Repair of Aortic Atresia with Normal Left Ventricle

Wook Sung Kim, M.D.*, Yong Jin Kim, M.D.*

Four to seven percent of infants born with aortic atresia have a normal-sized left ventricle in association with a ventricular septal defect and a normal mitral valve. In contrast to the more common group of infants with aortic atresia whose left ventricle is hypoplastic, this important subgroup has potential for complete operative correction involving both the right and left ventricle. Our approach was to perform complete repair at one stage. The patient who underwent single-stage repair was discharged from the hospital in good condition. Achieving a physiologically normal circulation simplifies the postoperative management of this condition. (Korean J Thoracic Cardiovas Surg 1993; 26:701-4)

Key words : Aortic atresia, Normal left ventricle.

증 례

정상 분만으로 출생한 1개월 된 남자 환아가 출생 3일부터 있어온 호흡 곤란과 청색증을 주소로 내원하였다. 과거력상 특이 소견은 없었고, 이학적 소견상 몸무게는 2.85 Kg이었으며, 분당 100회의 빈호흡, 흉벽의 퇴축, 그리고 Precordium은 hyperactive하였다.

흉부청진상 흉골좌연에서 범수축기 잡음(grade III/VI)이 있었고, 간과 비장은 각각 3횡지와 1횡지 촉진되었으며, 사지는 경도의 청색증이 있었다.

Hb/Hct는 12.4g/100ml/37.2%였으며, 총담적소가 6mg/100ml로 증가되어 있었다. 흉부 X-선 소견상 심비대가 있었으며, 폐혈관 음영도는 증가되어 있었다(그림 1). 심전도 소견은 정상동성박동과 QRS축이 좌측으로 편향(-60)되어 있었다. 심초음파 검사와 심혈관 조영상 aor-

tic atresia, 상행대동맥 발육부전(hypoplastic ascending aorta), 심실중격결손, 이차성 심방중격결손, 동맥관 개존이 있었으며 좌심실과 승모판막은 정상이었으며, 관상동맥은 발육부전인(hypoplastic) 대동맥에서 기시하였다. 그리고 우측 쇄골하 동맥이 좌측 쇄골하 동맥 아래의 대동맥 교약(COA)의 하방에서 기시하고 있었다(그림 2, 3).

심도자법의 소견은 표 1과 같으며 우심실과 폐동맥의 압력과 산소포화도가 상승되어 있었고, 하행대동맥의 산소포화도는 감소되어 있었다.

수술전 관리는 Dopamine과 PGE1을 정맥주입하고 이뇨제를 사용하였으며, 수술 전 2일때부터 수술직전까지 인공호흡기로 호흡을 보조하였다.

수술 소견상, 상행대동맥은 지름이 2mm, 주폐동맥은 12mm, 동맥관(PDA)은 10mm, 그리고 하행대동맥은 10mm였다. 심실중격 결손은 막주위에서 우심실 유출로로 신전되어 있었고, 제한적(restrictive)이지 않았다. 수술은 정중 흉골 절개하여 폐동맥과 우심방에 삽관한 후 좌우폐동맥을 박리하여 교단(snare)후 체외순환하였으며, 심저온법(deep hypothermia)하에 완전순환정지(total circulatory

* 서울대학교 의과대학 흉부외과학교실

* Department of Thoracic and Cardiovascular Surgery, College of Medicine, Seoul National University

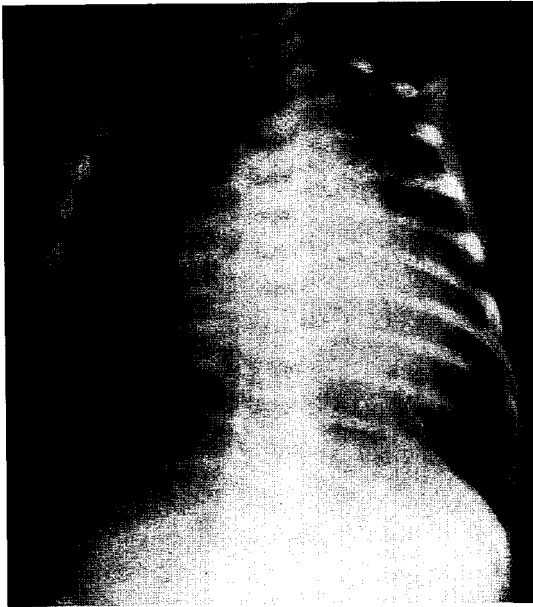
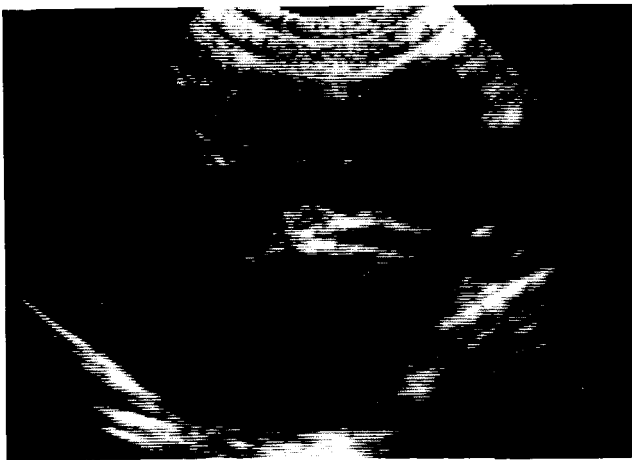
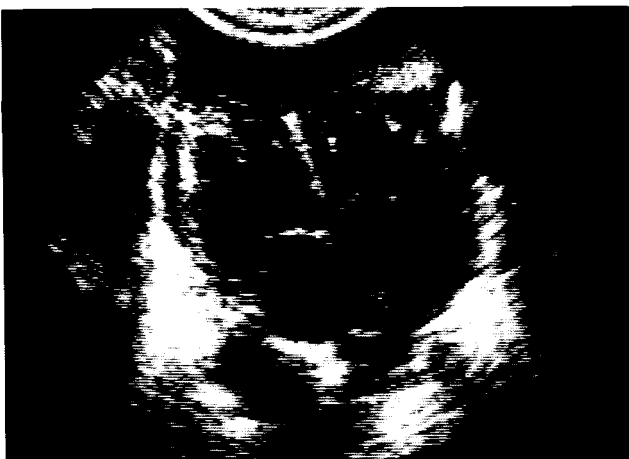

그림 1. 술전 단순 흉부 X선 검사.



A



B

arrest)한 후 우심실 유출로의 전면(anterior free wall of RVOT)에 절개를 시행하여 Dacron patch를 이용하여 혈류가 좌심실에서 심실중격을 거쳐 주폐동맥으로 흐를 수 있게 심실내 분규(intraventricular baffling)를 시행하였다. 동맥관(PDA)은 절제하고 주폐동맥과 좌우 폐동맥의 연결부를 분할하여 주폐동맥의 원위부를 대동맥궁에 문합하고 valved 14mm woven dacron graft를 사용하여 우심실과 좌우 폐동맥을 연결하였다. 또한 심방중격 결손은 우심방 절개를 통하여 단순 봉합하였다(그림 4). 인공심폐기 가동 시간 154분이었으며 완전순환정지는 62분이었다. 환아는 수술후 3일째 기관내 삽관 튜브를 발관하였으며 수술후 23일째 별 문제없이 퇴원하였다.

환아는 술후 7개월이 지난 현재까지 별 문제없이 지내고 있다(그림 5).

고 찰

대동맥 판막 폐쇄증은 발생빈도가 낮으나 선천성 심기형중 수술을 포함한 치료에 가장 내성이 낮은 질환이라는 점에서 주목받아 왔으며, 대부분의 환자가 생후 2주내에 울혈성 심부전으로 사망하는 것으로 알려져 있다. 선천성 대동맥 이첨판막과 마찬가지로 대동맥 판막 폐쇄증 역시 남아에서 주로 발생한다¹⁻³⁾. 대동맥 판막 폐쇄증에서는 대동맥 판막의 흔적이 없기 때문에, 상행대동맥은 항상 발육부전의 양상을 나타내고, 단지 관상동맥의 역할을 할 뿐이다. 대동맥 판막 폐쇄증에는 좌심실 발육부전이나 승모판 발육부전이 대부분에서 동반되는 것으로 알려졌으며, Roberts 등¹⁾은 73례의 대동맥 판막 폐쇄증 중 4례(5%)에서 심실중격 결손증이 동반되고, 이중 3례에서 좌심실과 승모판의 발육이 정상 혹은 정상에 가까웠다고 보고하였다. 심실중격 결손이 없는 경우는 좌우 심방 사이의 연결이 필요하고, 승모판막의 폐쇄증이 동반될 때는 심실중격 결손 유무에 관계없이 심방간의 연결이 필요하다. 또한 체순환을 유지하기 위한 동맥관개방이 항상 동반된다. 고식적 수술후, Fontan 씨 수술을 시행하는 단계적 수술이 필요한 대부분의 대동맥 판막 폐쇄증과는 달리 좌심실과 승

그림 2. 술전 심초음파 검사. A. parasternal long axis view에서 발육부전인 상행대동맥이 보이고, Doppler 검사에서 좌심실에서 대동맥으로의 혈류는 관찰되지 않았음. B. apical four chamber view에서 잘 발달된 승모판막 및 좌심실을 보여줌.

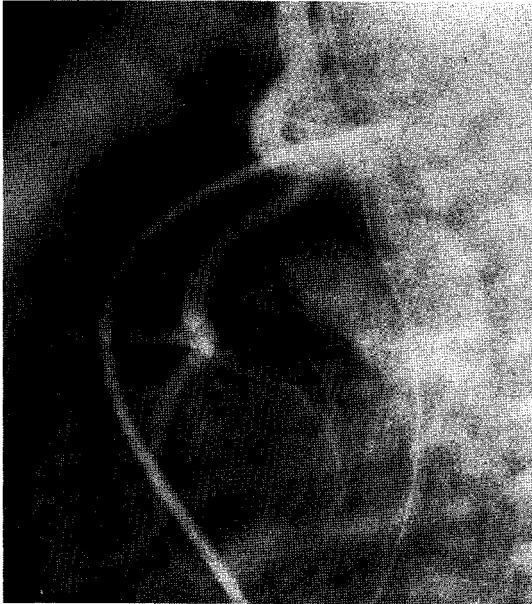


그림 3. 술전 심혈관 조영술. 관상동맥이 발육부전인 상행대동맥에서 기시하는 모습과 대동맥 교약증(COA)을 보여줌.

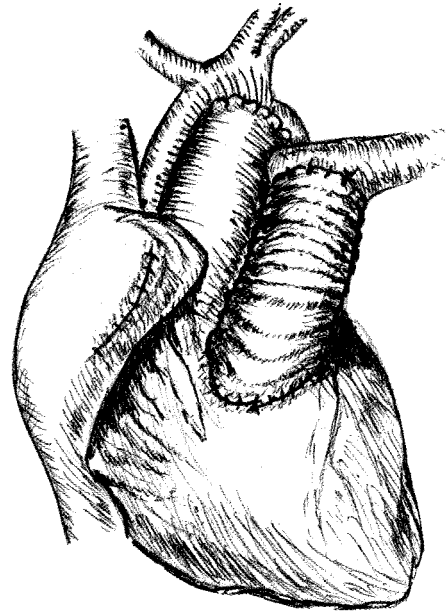


그림 4. 술후의 모식도. 좌심실과 대동맥을 폐동맥이 연결하고, 우심실과 폐동맥을 woven Dacron tube graft가 연결함.

모판이 잘 발달된 예에서는 일차성 (single-stage) 완전 교정술이 적용될 수 있다. Mardini 등⁴⁾은 좌심실과 승모판이 잘 발달된 대동맥 판막 폐쇄증을 가진 14세 여아에서 좌심실 침부에서 하행대동맥으로 판막부착 심장의도관을 설치하였으나 수술방에서 사망한 증례를 보고하면서 폐동맥을 좌심실 유출로로 이용하는 방법을 제안하였다.

Austin 등⁴⁾은 심실중격결손과 폐동맥이 연결되게 patch를 대어 심실중격결손을 교정함으로써 좌심실유출로로 폐동맥을 이용하고 폐동맥과 대동맥을 nonvalved segment of aortic homograft로 연결하고 우심실에서 폐동맥으로 valved homograft conduit을 설치하는 수술을 4명의 환아에게 시행하였다고 보고하였다. 4명의 환자들 중 3명은 별 문제없이 퇴원하였고, 1명은 관상동맥이 도관(conduit)에 눌러 수술후 4개월후 사망하였다고 보고하였다.

신생아기 때의 일차성 (single-stage) 완전 교정술을 시행함으로써, 고식적 수술을 했을 때 발생하는, 혈관 저항의 변화에 따른 체혈류량과 폐혈류량의 변동을 막을 수 있다.

Austin 등이 시행한 수술방법과 마찬가지로, 저자들의 경우에서도 환아가 성장함에 따라 도관의 교체가 필요하나 기술적으로 문제가 되지는 않으리라 생각된다.

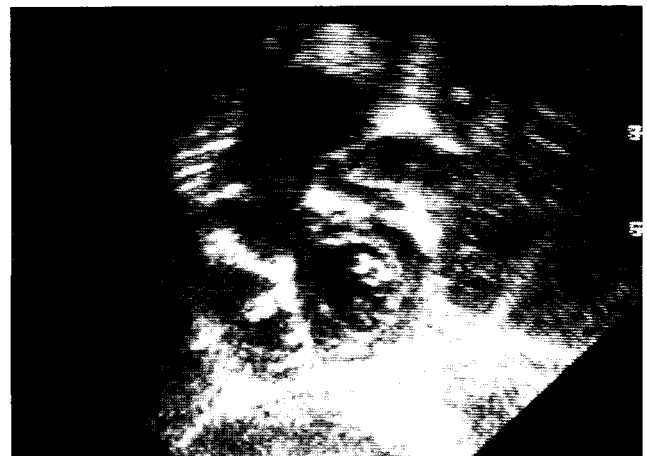

그림 5. 술후 5개월때의 심초음파 소견. 좌심실에서 심실중격결손과 폐동맥을 통하여 대동맥으로 연결됨을 보여줌.

References

1. Roberts WC, Perry LW, Chandra RS, Myers GE, Shapiro SR, Scott LP. Aortic valve atresia: a new classification based on necropsy study of 73 cases. *Am J Cardiol* 1976;37:753-6
2. Fontana RS, Edwards JE. *Congenital cardiac disease: a review*

- of 357 cases studied pathologically.* Philadelphia, WB Saunders, 1962;105-8
3. Mahowald JM, Lucas, Jr. RV, Edwards JE. *Aortic valvular atresia.* Ped Cardiol 1982;2:99-105
4. Mardini KM, Mattox KL. *Operation for aortic atresia.* Ann Thorac Surg 1983;35:690-1
5. Austin EH, Jonas RA, Mayer JE, Castaneda AR. *Aortic atresia with normal left ventricle.* J Thorac Cardiovasc Surg 1988;97:392-5
-