

대혈관 변위를 동반한 선천성 복잡심기형에 대한 동맥전환술†

이정렬* · 이정상** · 김용진* · 노준량* · 서경필*

=Abstract=

Arterial Switch Operation for the Complex Congenital Heart Anomalies with the Malposition of the Great Arteries

Jeong Ryul Lee, M.D.* , Jeong Sang Lee, M.D.** ,

Yong Jin Kim, M.D.* , Joon Ryang Rho, M.D.* , Kyung Phill Suh, M.D.*

Sixty four children (aged 2 days to 9 years), 58 with complete transposition of the great arteries, 5 with Taussig-Bing double outlet right ventricle, and 1 with double outlet left ventricle plus left ventricular type single ventricle, have undergone anatomic correction from November 1987 to August 1992.

Eleven underwent previous operations: pulmonary artery banding (7), modified Blalock-Taussig shunt (2), coarctoplasty (2), aortic arch reconstruction (1). Of 58 patients with TGA, Type A coronary arteries of Yacoub classification were seen in 50 (86%). U-shaped coronary arterial flaps were transferred to the neo-aorta using trap door technique, and neopulmonary arterial tract was constructed using glutaraldehyde fixed autopericardium with Lecompte maneuver.

There were 18 hospital deaths (28.1%) with no late mortality. Mean follow-up of 20.4 ± 11.9 months were achieved in all survivors. Postoperative cardiac catheterizations were done in 14 cases. Mean pressure gradients of pulmonary and aortic outflow tract were 15.0 ± 2.6 and 4.2 ± 1.4 mmHg, mild aortic valve insufficiencies were found in 2, and mean cardiac index was 5.18 ± 0.19 L/min/M².

We conclude that we should continue anatomic correction for the complex congenital heart anomalies with the malposition of the great arteries because myocardial function seems to be well preserved, though we are still on the learning curve. (Korean J Thoracic Cardiovas Surg 1993;26:36-43)

Key words : Arterial switch operation

서론

최근들어 동맥전환술은 완전대혈관전위증 또는 대혈관 변위를 동반한 일부 원추-간(圓錐-幹, conotruncal) 심혈관 기형에 대한 선택적인 수술방법으로 확립되어가고 있다.

이는 심방수준에서의 전환술이 중, 장기 추적하는 과정에서 부정맥, 삼첨판폐쇄부전, 우심실부전¹⁾, 봉합로 협착 등의 합병증을 보이며 좌심실이 체순환을 담당하기에 보다 적절한 심실이라는 사실에 기인하며, 여러 보고자들을 통하여 입증되고 있다. 그러나 동맥전환술을 성공적으로 시행하기 위해서는 수술시기의 선택, 수술수기, 술후관리 등과 관련하여 실제로 극복해야 할 과제가 많으며, 장기 추적하는 과정에서 과연 대동맥과 관상동맥 봉합부위가 제대로 성장할 것인가, 새로운 대동맥 근위부의 형태학적 폐 동맥관 기능은 잘 유지가 될 것인가, 대혈관 봉합부위의 운명은 어떻게 될 것인가 등에 대해서는 보다 장기간의 추적관찰이 요구된다.

보고자 등은 본 연구를 통하여 본 대학병원의 과거 5년 동안의 동맥전환술에 대한 현위치를 파악하고 이를 토대로 문제점을 발견하고 개선하고자 한다.

* 서울대학교 의과대학 흉부외과학교실

* Department of Thoracic and Cardiovascular Surgery, College of Medicine, Seoul National University, Seoul

** 보라매병원 흉부외과

** Department of Thoracic and Cardiovascular Surgery, Boramae Hospital, Seoul

† 본 연제는 제 24 차 추계 대한흉부외과학회에서 구연되었음.

‡ 본 연구는 1992년도 지정진료연구비 보조에 의하여 이루어졌음.

대상 및 방법

1987년 11월부터 1992년 8월까지 본 서울대학병원 어린이병원 흉부외과에서는 64례의 대혈관 변위(malposition)를 동반한 선천성 복잡심기형에 대하여 동맥전환술을 시행하였다. 환자의 남녀 성비는 48:16으로 남아가 많았으며, 연령분포는 생후 2일부터 9세로 평균 6.9개월(6.9 ± 2.4 , $n=63$)이었고 이중 신생아는 21례로 전례에서 심실중격결손증을 동반하지 않은 대혈관전위증 환자였다(Fig. 1).

진단별 분포는 대혈관전위증이 58례로 대부분이었고 이중 심실중격결손증을 동반한 례가 32례로 약 56%를 차지하였으며 그외 Taussig-Bing형의 양대동맥 우심실기시증, 단심증 + 양대동맥좌심실기시증이 각각 5례, 1례였다(Table 1). 동반 심혈관기형은 동맥관개존이 47례, 심실중격결손증이 38례, 심방중격결손증이 32례로 대부분을 차지 하였으며 그외 폐동맥관 협착(2례), 경도의 좌심실누두부협착(2례), 대동맥판하 융기(ridge)(1례), 대동맥궁형

성부전(1례), 대동맥단절(1례), 대동맥축착증(1례), 단심증(1례) 등이 존재하였다(Table 2).

이들 환아에 대한 술전 검사 소견, 동맥전환술 전 처치, 수술 소견, 체외순환 소견, 술후 관리 및 추적 결과등을 분석하였다.

임상소견 및 술전처치: 술전 심도자를 실시한 41례의 대혈관전위증에 대한 환자의 술전 수축기 좌/우심실압비는 심중격결손증이 존재하였던 경우 평균 $0.91(0.91 \pm 0.11, n=26)$ 이었고 존재하지 않았던 경우 평균 $0.83(0.83 \pm 0.13, n=13)$ 이었으며 이중 3례의 환아는 0.7이하의 소견을 보였고, 술전 폐동맥압은 평균 $39(39 \pm 14, n=27)$ mmHg였다. 폐동맥 심실 및 체동맥 심실의 이완기말압력은 각각 평균 $8.5(8.5 \pm 0.7)$, $8.1(8.1 \pm 0.8)$ mmHg로 양심실의 이완기 기능은 비교적 정상 범위였다(Table 3). 동맥전환술 전(前) 처치는 13례에서 심도자술 시행시 풍선삽방절개술을 시행하였으며 폐동맥협착을 동반한 2례에서 수정형 Blalock-Taussig 단락술을, 중등도이상의 폐동맥고

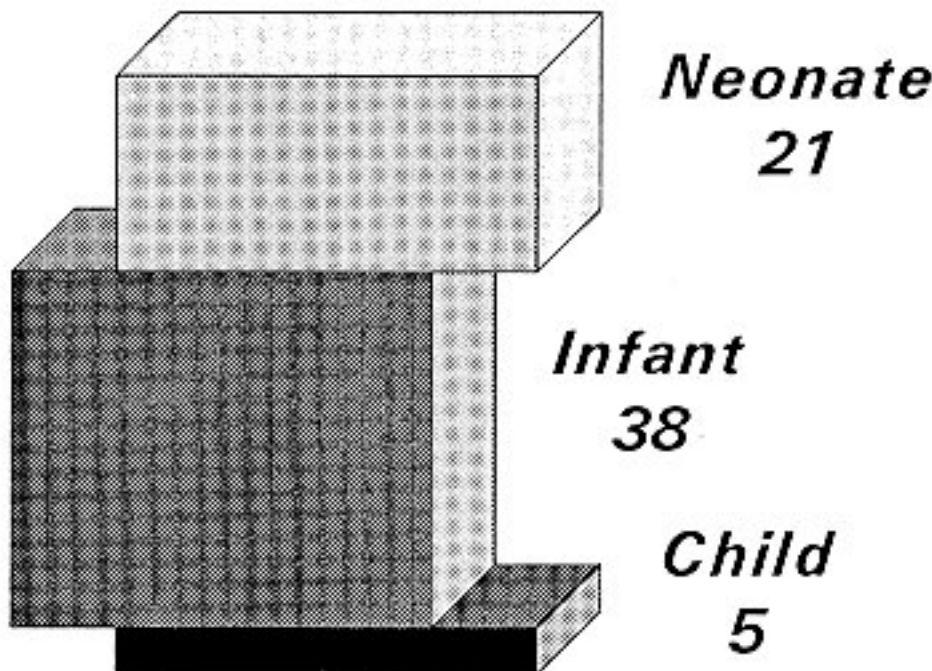


Fig 1. 환자의 연령분포. 평균 6.9(6.9 ± 2.4 , 범위: 2일-9세, $n=64$)개월이었으며 그중 21례의 환아는 생후 4주이하의 신생아로서 전례가 심실중격결손을 동반하지 않은 대혈관전위증 환자였다.

Table 1. 진단별 분포 n = 64

진 단 명	증례수(%)
대혈관전위증 + 심실중격결손증	32(50)
대혈관전위증 - 심실중격결손증	26(40)
양대동맥우심실기시증(T-B)*	5(8)
양대동맥좌심실기시증 + 단심증	64(2)
	64(100)

* T-B = Taussig - Bing anomaly.

Table 2. 동반심혈관기형 n = 64

동반 심혈관 기형	증례수
동맥관 개존증	47
심실중격결손증	38
심방중격결손증	32
폐동맥관협착	2
좌심실누두부협착	2
대동맥판하 융기(ridge)	1
대동맥궁형성부전	1
대동맥단절	1
단심증	1
대동맥 축착증	1

Table 3. 술전 심장정밀검사를 시행한 41례의 대혈관전위증 환아를 대상으로 실패본 혈액학 소견 = 41

변 수	증 례(수)	단 위	평균 ± 표준오차	범 위
폐/체동맥 심실압력비	TGA* + VSD**	%	91 ± 2	50~100
	TGA + IVS***	%	84 ± 4	57~100
폐동맥압		mmHg	39.6 ± 2.7	10~60
폐동맥심실이완기말압		mmHg	8.5 ± 0.7	0~15
체심실이완기말압		mmHg	8.1 ± 0.8	0~20

* TGA = Transposition of the Great Arteries; ** VSD = ventricular septal defect; *** IVS = intact ventricular septum.

혈압을 보였던 양대동맥우심실기시증 4례, 대혈관 전위증 2례(이중 1례는 Senning 수술후의 동맥전환술로 변환수술을 하기 위한 좌심실준비용으로 시행하였음) 및 양대동맥좌심실기시증 1례에 대하여 폐동맥밴딩을 시행하였으며 동반된 대동맥축착증, 및 단절등의 혈관기형에 대하여 일차 교정술을 시행하였다(Table 4).

관상동맥의 해부학적 형태: 58례의 대혈관전위증 환아를 대상으로 관찰한 관상동맥 분지형태는 50례(85%)가 Yacoub type A의 형태를 보였고 그외 type D가 2례(3.5%), 우관상동맥동에서 두개의 개구부를 내면서 전방개구부로부터는 우관상동맥이, 후방개구부로부터는 좌회선동맥과 좌전하행관상동맥이 기시하는 형태가 2례(3.5%), 우관상동맥동, 좌관상동맥동에서 단일개구를 보이면서 3개의 분지를 모두 내는 형태가 각각 1례(1.8%, 1.8%), 우관상동맥동에서 우관상동맥과 좌회선동맥이 기시하고 좌관상동맥동으로부터 좌전하행관상동맥이 기시하는 형태가 1례(1.8%) 관찰되었으며 양대동맥우심실기시증 환자 중 1례에서 좌관상동맥으로부터 단일관상 동맥이 분지하는 형태가 관찰되었으며 그외의 환아는 모두 정상적인 분지형태를 보였다(Fig. 2).

수술방법 및 체외순환시간: 흉골 정중 절개하에 심낭을 부분 절제하여 본 흉부외과에서 조제한 0.625% 글루테르알데하이드 용액에 고정시킨다. 헤파린을 3mg/kg로 투여한 후 가능한한 원위부 상행 대동맥에 대동맥 도관을 삽관하여 대동맥 문합을 위한 충분한 길이를 확보해 놓고 단일 정맥도관을 우심실을 통하여 삽관한 후 심폐기 가동을 시작하여 초저온(profound hypothermia)을 유도하기 위한 체심부 냉각(core cooling)을 시작하며 우상 폐정맥 또는 좌심비에 벤트 카눌레를 삽관한다. 냉각이 진행되는 동안 동맥관을 절단 봉합하고 양쪽 폐동맥을 제일차 가지가 분지하는 부분까지 충분히 박리하여 폐동맥 문합후 문합부

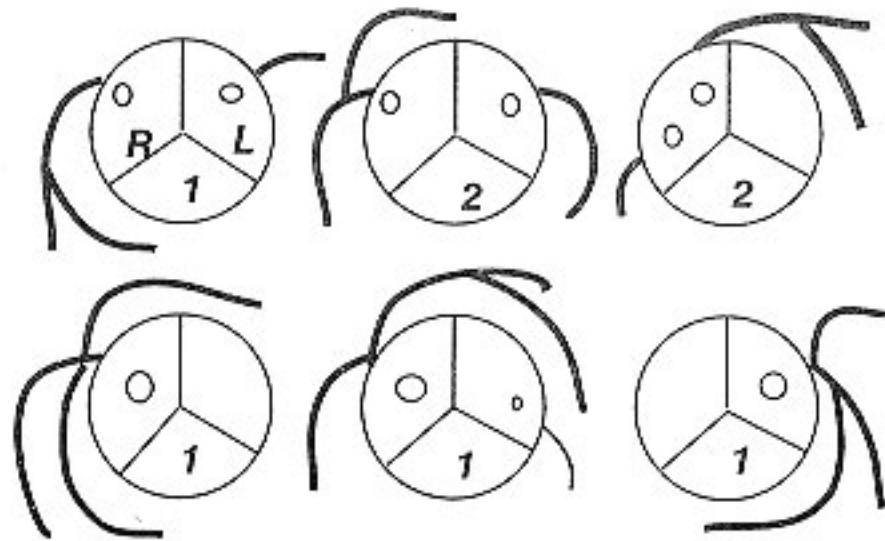


Fig 2. 관상동맥분지형태. 대혈관전위증 환자 58례중 50(86%)례의 환아는 Yacoub 분류 A형의 동상적인 관상동맥분지형태를 보였으며 나머지 8례의 분지형태는 상기 그림과 같았다. R = right facing coronary sinus ; L = left facing coronary sinus.

위의 장력을 최소화 할 수 있도록 노력한다. 직장 온도가 18°~20°C에 이르면 원위부 대동맥을 감자로 잡고 4°C 냉각 회색 혈 심근보호액(20~30 ml/kg)을 근위부 대동맥을 통하여 주입한 후 순환 정지를 시작하고 정맥 카눌레를 통하여 충분히 배혈한 후 정맥 카눌레를 감자로 잡고 정맥도관을 심장에서 빼어 놓는다. 필요한 경우 우심방 절개를 통하여 심방 중격 결손이나 심실 중격 결손 등을 교정하고 우심방을 봉합 폐쇄하며 이과정은 순환 정지의 시간을 단축하기 위하여 심(深)저온(deep hypothermic) 관류하에 시행할 수도 있다. 대동맥을 관상 동맥으로부터 0.5cm 원위부에서 절단한 뒤 관상 동맥을 절단 부위 내측을 통하여 관찰하고 소식자(probe)를 이용하여 관상 동맥의 분지형태 및 이상 유무를 확인한다. 폐동맥은 좌우 폐동맥으로 분지하기 직전에서 절단하며 절단면 내측을 통하여 폐동맥관을 주의깊게 관찰하며 좌심실 유출로 협착이 동반된 경우 절제한다. 좌우 관상 동맥의 개구부를 포함한 대동맥벽을 U자 모양으로 제단하며 이때 관상동맥 근위부의 박리는 최소화하여야 누두부 분지에 대한 손상을 피할 수 있다. 새로운 대동맥의 근위부가 될 폐동맥의 좌우 전(前)동맥동에 중절개를 가하고 관상동맥편(flaps)을 해당 홈에 끼이거나 비틀리거나 장력을 받지 않도록 위치시키고 7-0 PDS 흡수 봉합사를 이용하여 문합한다. 회선 관상 동맥이 우관상 동맥에서 기시할 경우는 폐동맥의 보다 높은 위치에 문합하여야 꺾임을 방지할 수 있으며, 두개의 관상 동맥이 모두 동일 동맥동에서 기시하면 한개의 조직편으로 제단할 수도 있다. 원위부 폐동맥을 대동맥의 전방으로 빼어내고(Lecompte 조작) 새로운 근위부 대동맥과 원위부 대동맥 사이에 7-0 PDS 흡수 봉합사를 이용하여 문합을 시작하며 문합이 끝나면 정맥도관을 다시 우심방에 삽관하고 심폐기를 다시 가동시키며 관상 동맥 관류관과 벤트를 통하여 충분히 공기를 제거한 후 대동맥 감자를 풀어

Table 4. 동맥전환술 전처치

동맥전환술 전처치	진 단	증례수
중선심방절개술	대혈관전위증-심실중격결손	13
폐동맥밴딩	양대동맥우심실기시증(T-B)*	4
	대혈관전위증+심실중격결손	2
	양대동맥좌심실기시증+단심증	1
체폐동맥단락술(mBT**)	대혈관전위증+심실중격결손	2
대동맥교약성형술	대혈관전위증+심실중격결손	1
	양대동맥우심실기시증(T-B)	1
대동맥궁재건술	대혈관전위증+심실중격결손	1

25

* T-B = Taussig-Bing ; ** mBT = modified Blalock-Taussig.
* 1례는 Senning 수술후 동맥전환술로 변환 하기위한 좌심실 준비용으로 시행하였음.

Table 5. 체외순환 시간

시 간	진 단	평균 ± 표준오차(분)	범위(분)
총체외순환시간	심실중격결손 동반례	130 ± 5	91~154
	심실중격결손 비동반례	173 ± 6	118~241
순환정지 시간		42 ± 3	12~82

좌측 심장 순환을 정상화 한다. 미리 고정해 놓은 자가심낭포편을 이용하여 새로운 폐동맥의 관상 동맥 제거 부위를 성형하고 원위부 폐동맥과 7-0 PDS 봉합사로 문합한다. 재가온(rewarming)은 대동맥 감자를 푼 시점부터 시작하여 직장 온도가 35°C가 되면 심폐기 이탈(weaning)을 시작하며 이때 맥박, 좌심방압 등을 정밀히 관찰하고 칼슘, 소량의 강심제 등으로 도와 준다. 부정맥이나 심기능 저하는 대개 관상 동맥 관류 장애가 그 원인인 경우가 많으므로 이를 자세히 관찰해 보는 것이 중요하다. 동맥도관을 제거하면서 우심에는 우심방압 감시를 위한 관을 삽입한다. 심실중격결손증을 동반한 경우와 그렇지 않은 경우의 평균 총체외순환시간은 각각 130(130 ± 5, n = 46), 173(173 ± 6, n = 46)분, 평균 순환정지시간은 42(42 ± 3)분이었으며(표 5) 순환 정지시 최저 직장 온도는 섭씨 16도 정도였다.

결 과

수술사망율 : 총사망 환아수는 18례로 병원사망율은 1%였는데, 이중 10례의 환아는 심실중격결손증을 동반하고 있지 않았으며 최근 3년간의 사망율은 현저히 감소하여 평균 17~8%정도를 보였다(Fig. 3). 사망원인은 술전 심한 심부전으로 양심실기능이 모두 현저하게 감소하여 있던 경우가 2례, 심근보호실패 및 장시간의 체외순환이 원인으로 추론되는 경우가 3례, 관상동맥 꺾임이 2례, 술전 좌심실 준비상태가 충분치 못하여 좌심실이 체순환을 감당하지 못하였다고 생각되는 경우가 1례, 술후 발생한 발작성폐동맥고혈압(pulmonary hypertensive crisis)을 무사히 조절하지 못하였던 례가 3례, 후부하, 전부하 불균형(afterload or preload mismatch)이 각각 1례, 다발성뇌경색증이 1례등이었다(Table 6).

술후 합병증 : 술후 합병증으로는 출혈, 횡격막마비(각 5례), 기흉, 폐혈증, 종격동염, 신경계통이상(각 3례), 농흉, 유미흉, 폐렴, 화농성슬관절염, 완전방실차단, 성문하 협착(각 2례), 급성신부전, 울혈성간기능부전(각 1례)등이 발생하였다(Table 7).

술후 추적소견 : 생존한 46례는 평균 20.4개월/환아(20.4 ± 11.9, n = 45) 추적되었으며 술후 시행한 심에코도 소견상 잔존심실중격결손증 4례, 2도이상의 대동맥폐쇄부전 1례, 10mmHg 이상의 압력차를 보이는 대동맥협착

이 1례, 2도이상의 폐동맥판폐쇄부전 4례, 30mmHg이상의 압력차를 보이는 폐동맥 협착이 2례, 3도이상의 삼첨판 폐쇄부전이 3례에서 관찰되었고 좌심실기능은 전례에서 양호하였으며(Table 8), 일년이상 추적된 14례의 환아를 대상으로 술후 12~18개월 사이에 심도자 및 심혈관조영술을 시행하였는데 좌심실 및 우심실 유출로의 평균압력차가 각각 4.2(4.2 ± 1.4, n = 14), 15.1(15.1 ± 2.6, n = 14) mmHg였고 2도(6도중) 이상의 대동맥관 및 폐동맥관 협착을 보이는 경우가 각각 2례, 1례 관찰되었으며, 3도 이상의 삼첨판 및 승모판 폐쇄부전이 각 1례(Fig. 1, 2) 발견되었다. 우/좌심실 압력비는 평균 0.42(0.42 ± 0.04, n = 14)였고 평균 심계수는 5.18(5.18 ± 0.19, n = 14)L/min/M² 였

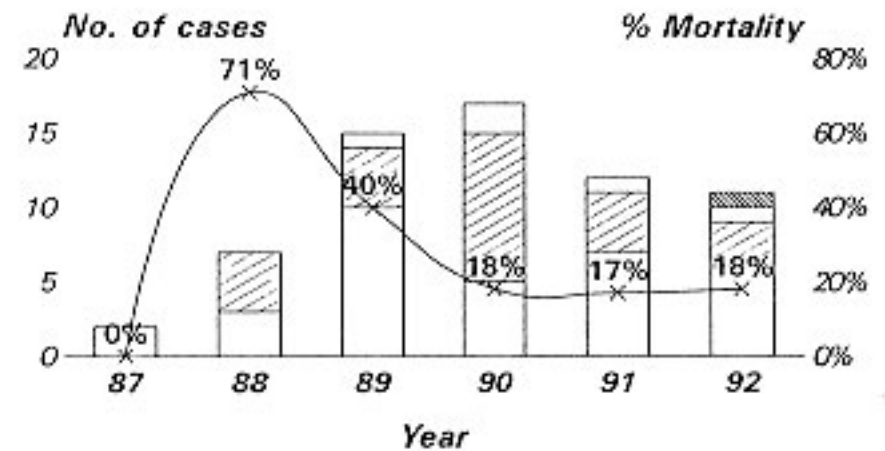


Fig 3. 년도별 증례수 및 병원사망율의 변화추이. 연간 약 15례의 동맥전환술을 시행하였으며 최근 3년동안의 병원 사망율은 17~18% 정도를 보이고 있음.

Table 6. 병원사망원인

사 망 원 인	증례수
장시간체외순환 및 심근보호실패	3
발작성폐동맥고혈압	3
술전 심한 심기능부전	2
관상동맥 꺾임	1
좌심실분비 상태 불량	1
후부하 불균형*	1
전부하 불균형†	1
바이러스성 폐렴	1
뇌경색	1
원인 불분명	1

18

* 과도한 강심제의 사용으로 후부하의 상승으로 좌심실 기능부전이 초래되었다고 추정함.

† 전부하의 부족으로 최소 관류압 유지에 실패했다고 추정함.

Table 7. 술후 합병증

합 병 증	증례수
출혈	5
횡격신경마비	5
중격동염	3
기흉	3
폐혈증	3
경련	3
유미흉	2
폐렴	2
완전방실차단	2
서문하 협착	2
화농성슬관절염	2
간괴사	1
급성신부전	1
농흉	1
발작성 폐동맥고혈압	1
33	

으며 좌심실, 우심실 이완기말 압력이 각각 평균 $10(10 \pm 0.8, n=14)$, $6.8(6.8 \pm 0.7)$ mmHg였다(Table 9). 1례의 환아에서 좌관상동맥이 조영되지 않았으나 우관상동맥 혈관 부행지가 잘 발달되어 증상은 없었다(Fig. 4).

고찰

최근 5년동안 본병원에서 시행한 동맥전환술중 초기 3

Table 8. 생존환자 46례를 대상으로 술후 1~3개월째 시행한 심에코도 소견
n = 46

소견	정도	증례수
심실중격결손	잔존	1
	누출	4
대동맥판폐쇄부전	2도 이상	1
대동맥판협착	10mmHg 이상	1
폐동맥폐쇄부전	2도 이상	4
폐동맥협착	30mmHg 이상	2
삼첨판폐쇄부전	3도 이상	3

년동안의 총병원사망율 54% (13/24)(1987~1989)와 최근 3년동안의 총병원사망율 17% (7/40)(1990~1992)는 좋은 대조를 보이면서 개선된 것을 일견에 시사해주고 있으나 세계적인 우수한 결과¹⁻⁶⁾와는 아직 상당한 괴리가 있음을 인정하지 않을 수 없다. 그러나 본 결과는 이시기가 본병원에서의 신생아 개심술초기 경험에 해당하는 시기이고, 게다가 연간 증례수가 지극히 한정되어 있어 학습곡선(learning curve)의 기울기가 상당히 둔화될 수밖에 없다는 사실을 감안하면 어느정도 희망적이라 사료된다.

대혈관전위증에 대한 동맥전환술의 가장 중요한 이론적인 장점은 체순환을 형태학적 좌심실로하여금 담당하도록 한다는 사실이며 좌심실은 실제로 그 모양이 원통형으로 생겨서 풀무형태인 우심실보다 압력 펌프로 작용하기에 훨씬 유리한 조건을 갖추고 있다⁷⁾. 그러나 아무리 형태학

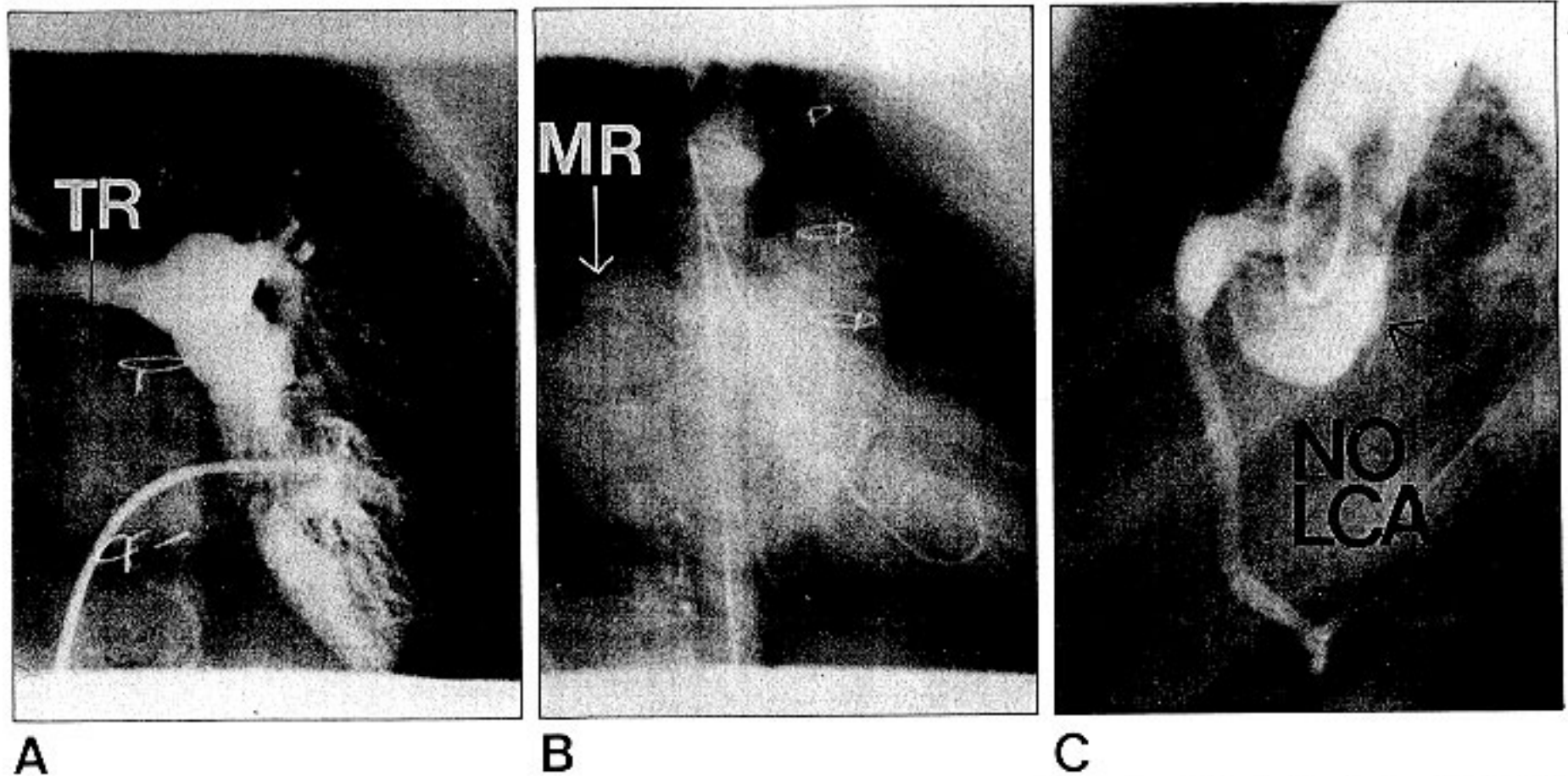


Fig 4. 술후 12개월 이후에 시행한 심혈관 조영술 소견. A. 2개월된 심실중격결손을 동반한 대혈관전위증 남아로 술후 12개월째 시행한 심혈관조영술상 3도의 삼첨판폐쇄부전이 관찰되었다. B. 2개월된 심실중격결손을 동반한 대혈관전위증 여아로 술후 13개월째 시행한 심혈관조영술상 3도의 승모판 폐쇄부전이

관찰되었다. C. 7일된 심실중격결손이 없는 남아로 술후 18개월째 시행한 심혈관 조영술상 좌관상동맥이 관찰되지 않았다. TR = tricuspid regurgitation; MR = mitral regurgitation; LCA = left coronary artery.

적으로 유리한 조건을 갖추고 있다고 하더라도 심실의 해부학적인 또는 기능적인 특성은 출생 전후에 심실에 부과되는 용적 및 압력부하에 의하여 결정되므로 동맥전환술 전 폐동맥 심실의 역할을 하던 형태학적 좌심실이 체순환을 제대로 지탱하기 위해서는 심실이 어느정도 준비가 되어 있어 높은 심실내압에도 견딜수 있는 심실직경이나 두께를 갖추어야한다. 정상적으로 심실중격결손이 없는 경우 좌심실 벽의 두께는 출생시 정상이지만 폐혈관 저항의 감소와 동시에 최고좌심실압이 급격하게 감소하며 이후 압력부하에 의한 좌심실 근육의 성장은 기대하기 어려워지며 그때부터 1개월 이내에 좌심실압은 우심실압의 65%이하로 감소하게되어 동맥전환술후 체순환을 감당하기에 부적합한 상태가 된다. 또한 심실벽은 좌측으로 변위되고 좌심실은 그 형태마저도 납작한 플루모양으로 변화된다. Danford 등⁸⁾은 좌심실 비대를 기대하기 위하여 폐동맥 심실압이 체심실압의 최소한 50%이상은 되어야 한다고 주장하였으며 임상적으로 DiDonato 등⁹⁾은 생후 이주일 이내의 신생아에 대하여는 좌심실압에 관계없이 일차 동맥전환술을 시행하고 그이후에 발견되는 환아에 대하여는 좌/우심실압비가 0.6 이상 되는 군에 대해서만 일차 동맥전환술을 시행하는 것을 권장하고 있다. 그러나 본증례들의 경우 평균 좌/우심실압비가 약 85% (Table 3) 정도였으며 좌/우심실압비가 0.7 미만을 보인 레는 술후 좌심실부전으로 사망하였으며 경험상 0.7 이상은 되어야 된다는 인상이었다. 생후 이주 이후에 발견되는 환아로서 좌심실 준비가 충분치 못하다고 생각되는 환아에 대하여는 폐동맥 밴딩 후 10~14일후에 동맥전환술을 시행하는 단계적인 접근방법이 치료 원칙이며 이는 좌심실에 대한 압력부하가 좌심실비대를 유발하는 원종양유전자를 48시간내에 유도하여 심비대를 촉진한다는 사실이 밝혀진데에 기인한다. 최근 DiDonato 등⁹⁾은 압력부하에 대한 심실의 반응 양상이 환아의 연령에 따라 다르다는 사실을 밝혔는데, 정상적으로 심근세포는 생후 3개월 내지 6개월까지 세포분열을 통한 증식(hyperplasia)을 하며 그이후에는 증식력은 소실되고 비대 또는 다핵세포가 출현 것으로 되어 있다. 이와 마찬가지로 인위적으로 심실에 압력부하를 줄 경우, 신생아기에는 심근세포의 증식,비대는 물론 혈관형성까지도 일어나지만 신생아기 이후가 되면 단지 심근세포 비대만을 기대할 수 있으며 이러한 압력부하에 대한 심실비대의 능력(capacity)과 신속성(rapidity)은 연령이 증가함에 따라 급격히 저하하므로 생후 3~4주때에 발견된 심실중격결손이 없는 대혈관전위증 환아에 대하여 폐동맥밴딩을 실시하고 조속히(10~14일내) 동맥전환술을 단계적 수술로 시행할 수 있는 이론적인 배경이 됨과 동시에 심방수준에서의 전환술후 동맥전환술로 변환하기 위한 좌심실 준비용으로 시행하는 폐동맥 밴딩에 대한 심실의 반응은 항상 좋은 결과를 기대할 수 없다는 사실을 이해할 수 있겠

다⁴⁾. 본 환자군의 경우도 26례의 심실중격결손이 없는 대혈관전위증 중 21례의 환아가 신생아기에 수술을 시행받았으며 이 시기의 좌심실 준비 상태는 대체로 양호하였으며 1례의 환아는 Senning 술식을 받은지 약 5년된 8세된 심실중격결손을 동반한 대혈관전위증 환아였는데 삼첨판 폐쇄부전 및 우심실기능 부전이 심화되어 동맥전환술로 변환을 계획하고 시행한 폐동맥 밴딩의 효과가 불충분하여 이차에 걸친 재밴딩이 필요하였다.

대혈관전위증 환아의 심실중격결손, 대형 동맥관, 또는 역동적 좌심실유출로협착등은 좌심실에 압력부하를 줄수 있는 조건이므로 수술시기를 선택하는데 있어서 심실중격이 온전한 경우에 비하여 시간적으로 어느정도 여유가 있다고 할 수 있어서 2개월이내에 발견된 환아는 대개 일차 동맥전환술이 가능하지만 신생아기를 넘길 경우 폐혈관병변의 진행이 심화된다는 사실을 감안하면 이역시 조기수술이 필요하다고 사료된다^{5, 10)}. Taussig-Bing 형의 양대동맥 우심실 기시증의 교정은 심방수준에서의 교정¹¹⁾, 관상동맥 이동없이 시행하는 해부학적교정술¹⁸⁻²⁰⁾, 관상동맥이동을 전제로한 동맥전환술 등^{4, 15, 16)}으로 가능하지만 이런 수술방법의 선택은 관상동맥의 분지형태, 대혈관의 상대적인 위치, 심실중격결손의 위치등을 고려하여 개별화하여 고려하는 것이 바람직하며 Yacoub 등¹⁵⁾은 양대혈관이 병행관계(side by side)를 보이는 경우는 동맥전환술이 적합하지 않다고 주장하였다. 수술시기는 폐동맥밴딩을 시행한 군에서는 2~3세를 넘기지 않는 것이 좋고 폐동맥밴딩을 시행하지 않은 환아는 유아기를 넘기지 말고 교정하는 것이 필요하다¹⁶⁾

동맥전환술이 상술한 바와 같은 장점이 있음에도 불구하고 실제로 보편화되기 어려운 이유는 물론 수술시기와도 관련이 있겠지만 수술상에 극복해야할 여러가지 기술적인 난점이 존재한다는 사실에 기인한다고 보아야 하겠다 우선 비교적 긴시간의 심근허혈을 감수해야하며 심근 자체도 미성숙 심근이므로 성인 심근에 비하여 여러가지 불리한 조건을 가지고 있다. 동시에 복잡 동반 심혈관기형이 존재하는 경우는 심근 보호는 더욱 어렵게 된다. 둘째 관상동맥을 꺾임없이 자연스런 위치로 새로운 대동맥에 심는 방법에 대한 기술 축적, 폐동맥 결손 부위를 협착 또는 판막 폐쇄부전 유발 없이 재건하는 방법에 대한 고려, 대혈관 교차 연결상의 크기 불균형을 극복하는 방법 및 새로운 폐동맥 재건시 동맥에 긴장을 주지 않고 연결하는 방법등 기술적인 문제가 있으며 세째 심실중격결손, 심방중격결손, 동맥관등 동반 심기형을 완벽하게 교정해야 하며 네째 개심술을 시행한 신생아 중환자 관리에 대한 안정된 기술 축적이 있어야한다. 본 병원의 경우도 초기 학습 곡선 상의 높은 사망율은 바로 이러한 문제점들을 극복하는 과정상의 현상이라고 해석되며 실제로 초기 사망이 대부분 심근 보호 실패, 관상동맥 꺾임, 술후 관리 실패등이었

다는 사실을 시인하지 않을 수 없으며 최근 혈심정지액의 사용¹⁷⁾, 수술 시간의 단축, 수술 수기의 발전, 슬후관리의 정형화등에 힘입어 그 결과가 현저하게 개선되고 있음을 발견할 수 있다. 관상동맥이식시 가장 중요한 것은 꺾이지 않게 연결하는 것이며 이를 위해 관상동맥 편을 관상동맥을 축으로 회전시켜 가장 자연스런 위치를 찾는다면, 새로운 대동맥의 보다 원위부쪽으로 연결을 시켜준다던가, 새로운 대동맥에 종결개만 가하여 연결함으로써 들창(trap-door)효과를 기대할 수 있다⁴⁾. 관상 동맥 이식과 관련하여 Laks 등¹⁸⁾은 벽내(壁內, intramural) 관상동맥, 교련(commisural) 관상동맥등 만이 수술결과에 영향을 미치는 형태라고 피력하였으며, Gittenberger-DeGroot 등¹⁹⁾은 벽내 관상동맥만이 유일한 동맥전환술의 부적응증이라 하였으나 Takeuchi 등²⁰⁾은 이런 경우에도 관상동맥 이식 없이 대동맥-폐동맥 창을 만들고 원위부 대동맥편으로 덮어 주는 내부 터널 방법(internal tunnel technique)을 사용하여 교정할 수 있다고 보고하였다. 본 환자군에서는 벽내 관상동맥은 관찰되지 않았으며 통상적인 Yacoub A형 분지 형태가 각종 외국 문헌에 기술된 수치보다 훨씬 많아서 약 85%에서 관찰되었으며 이는 향후 관찰이 더 필요하리라 사료된다. 대개 새로운 근위부 대동맥과 원래의 원위부 대동맥사이에 크기 불균형이 존재하는데 이는 근위부 대동맥의 일부를 미리 봉합하여 크기를 맞추는 방법²¹⁾, 원위부 대동맥 종결개를 가하여 원위부 대동맥의 원주를 키우는 방법, 일정 비율로 시작부터 맞추는 돈주머니끈(purse-string)법등을 이용하면되나 거의 모든 경우 후자로 가능하며 가장 생리적인 방법이라 하겠다. 본증례에서도 크기 불균형은 후자의 방법으로 교정이 가능하였다. 폐동맥 유출로 재건의 쫓점은 주변 폐동맥을 충분히 박리하고 Le Compte 술식을 이용하여 폐동맥 긴장이나 꺾임을 최소화 하고, 새로운 폐동맥 근위부 결손은 자가심낭편을 이용한 성형으로 폐동맥 폐쇄부전이나 협착을 방지하는 것이다²²⁾.
술전 관리는 심한 대사성 산증이나 저산소증을 보이는

환아는 PGEI 을 사용하여 동맥관을 열어 주는 것이 필요 하며 필요한 경우 풍선심방절개술등으로 동정맥혈 혼합을 증가시켜야한다. 슬후 관리는 일반적인 신생아 슬후 관리와 대동소이(大同小異)하며 갑작스런 발작성폐동맥 고혈압이 발생하지 않도록 예방적인 차원에서 슬후 48시간 정도는 완전히 안정시키고, 산소공급을 충분히 하고 과호흡으로 폐혈관저항을 감소시키는 것이 좋고, pulse oxymeter 로 동맥혈의 산소포화도를 감시하고 폐동맥도관을 삽입하여 폐동맥압을 감시하는 것도 한 방법이다. 강심제의 과도한 사용은 알파효과를 과중시켜 좌심실 부전을 악화시킬 수 있으며 용적부하도 지나쳐도 안되지만 너무 부족하여도 곤란하여 좌심방, 우심방압을 10 mmHg 이하로 유지하려고 노력하는 것이 필요하며 소변량이 부족할 경우 복막 투석을 실시하여 심부전을 치료하는 것은 물론 환아의 적정한 용적상태(volume status)를 유지하는 것도 염두에 두어야한다. 본환자군에서도 전부하 및 후부하 불균형이 사망원인이라고 추정되는 경우가 수례 존재하였다.

슬후 추적상 주의깊게 관심을 두어야하는 점은 좌심실 기능 상태, 새로운 대동맥판기능, 우심실유출로 협착, 관상동맥봉합부위 성장, 부정맥 발생유무 등이다. 좌심실기능은 거의 예외없이 우수하게 유지되는 것이 입증되고 있으며 본 예들도 동관찰기간동안 심계수는 물론 이완기 좌심실기능도 매우 탁월하였다(Table 9). Martin 등²²⁾은 동맥전환술 환자 4년 추적결과를 보고하면서 도플러 및 심혈관조영결과 40%의 환자에서 대동맥판 폐쇄부전이 관찰되었지만 그 정도는 미미하였다고 기술하고 있으며 Lupinetti 등²³⁾은 8년 추적결과 약 1/6의 환자가 대동맥폐쇄부전의 소견이 보였다고 했으나 그 정도는 역시 임상적으로 문제가 되지 않을 정도 였다고 하였다 본 예들에서도 1년 이상 추적된 환자를 대상으로 살펴본 결과 2도 정도의 대동맥판 폐쇄부전이 1례에서 발견되었으나 임상적증상은 심하지 않았다. 우심실유출로 협착은 동맥 전환슬후 가장 빈발하는 만기 합병증이다. Yamaguchi 등은 그중에서도

Table 9. 슬후 1년이상 추적되었던 환아를 대상으로 슬후 12~18개월 사이에 시행한 심도자 및 심혈관조영 소견 = 14

변 수	단 위	평균 ± 표준오차	범 위	중 계 수
잔존심실중격결손				1
좌심실유출로혈압차	mmHg	4.2 ± 1.4	0~15	14
대동맥판폐쇄부전	2도이상			2
우심실유출로혈압차	mmHg	15.1 ± 2.6	5~40	14
폐동맥판폐쇄부전	2도이상			1
삼첨판폐쇄부전	3도이상			1
승모판폐쇄부전	3도이상			1
우/좌심실압력비		0.42 ± 0.04	2.28~0.79	14
심계수	L/min/M ²	5.18 ± 0.19	3.52~6.06	14
좌심실이완기말압	mmHg	10 ± 0.8	5~17	14
우심실이완기말압	mmHg	68 ± 0.7	4~12	14
좌관상동맥폐쇄				1

폐동맥관상부협착이 흔하며, 주변폐동맥을 충분히 바리하지 않음으로써 폐동맥이 장력을 받고 전후로 납작해지는 것을 그 원인으로 추론하고 있으며¹⁰⁾, Norwood 등은 동맥 전환술후 재수술 원인의 75%가 우심실유출로 협착이라고 보고하고 있다²⁰⁾. 본 환자군의 경우는 심각한 우심실유출로 협착은 없었으며 추적기간이 아직 충분치 못한데에 기인 한다고 사료된다. 술후 전환자가 동성리듬을 보였고 술후 심혈관조영술상 좌관상동맥이 보이지 않는 1례가 있었는데 이는 기술적인 실패가 그원인이었으며 성장과는 무관하였으며 향후 상술한 소견들들에 관해서는 지속적인 추적이 필요하다고 생각된다.

결 론

본 서울대학교 병원 흉부외과에서는 1987년 11월 부터 1992년 8월까지 대혈관 변위를 동반한 여러 선천성 복잡 심혈관기형 64례에 대하여 동맥 전환술을 시행하고 초기 3년간 54%의 높은 병원사망율에서 최근 3년간 약 17% 정도의 사망율저하를 경험하였으며 비록 아직 학습곡선을 완전히 벗어났다고 사료되지는 않지만 평균 약 2년 추적하는 과정에서 동맥전환술의 가장 유리한 점이 체심실의 기능이 탁월하게 유지된다는 점과 동성 리듬이 지속된다는 점이라는 사실을 발견하였으며 문헌상 만기 합병증으로 가장 빈발한다고 보고되고 있는 폐동맥관 상부 협착례가 아직은 흔히 발견되고 있지 않고 있는데 이는 본병원에서 사용하고 있는 판타롱(pantaloon)모양의 자가 심낭편을 이용한 폐동맥 결손의 성형이 술후 우심실유출로 협착의 발생빈도를 낮추는데 효과가 있는 방법이라는 사실에 기인한다고 추정되나 향후 지속적인 추적이 필요하겠다. 경도 또는 중등도의 대동맥판폐쇄부전례도 흔하지 않게 발견되었는데 이를 위해서는 일차 완전 교정술로 대혈관의 찌그러짐이 없도록하고 새로운 대동맥 근위부 봉합시 변형(deformity)이 오지 않도록하는 기술적인 뒷받침이 필요하겠다. 또한 향후 관상동맥 연결 부위의 운명에 대하여는 지속적인 관찰이 요구된다.

References

1. Castaneda AR, Norwood WI, Jonas RA, et al. *Transposition of the great arteries and intact ventricular septum: anatomical repair in the neonate.* Ann Thorac Surg 1984;38:438-43
2. Castaneda AR, Trusler GA, Paul MH, et al. *The early result of treatment of simple transposition in the current era.* J Thorac Cardiovasc Surg 1988;95:14-28
3. Mavroudis C. *Anatomic repair of transposition of the great arteries with intact ventricular septum in the neonate: guideline to avoid complications.* Ann Thorac Surg 1987;43:495-501
4. Brawn WJ, Mee RBB. *Early results for anatomic correction of transposition of the great arteries and for double-outlet right ventricle with subpulmonary ventricular septal defect.* J

- Thorac Cardiovasc Surg 1988;95:230-8
5. Serraf A, Bruniaux J, Lacour-Gayet F, et al. *Anatomic correction of transposition of the great arteries with ventricular septal defect.* J Thorac Cardiovasc Surg 1991;102:140-7
6. Lupinetti FM, Bove EL, Minich LL, et al. *Intermediate term survival and functional results after arterial repair for transposition of the great arteries.* J Thorac Cardiovasc Surg 1992; 103:421-7
7. DiDonato RM, Castaneda AR. *Anatomic correction of transposition of the great arteries at the arterial level.* In: Sabiston DC Jr, Spencer FC, eds. *Surgery of the Chest.* 5th Ed. Philadelphia: W. B Saunders Company, 1990:1435
8. Danford DA, Huhta JC, Gutgesell HP. *Left ventricular wall stress and thickness in complete transposition of the great arteries.* J Thorac Cardiovasc Surg 1985;89:610-5
9. Didonato RM, Fujii AM, Jonas RA, et al. *Age dependent ventricular response to pressure load: consideration for the arterial switch operation.* J Thorac Cardiovasc Surg 1992;104:713-22
10. Yamaguchi M, Hosokawa Y, Imai Y, et al. *Early and midterm results of the arterial switch operation for transposition of the great arteries in Japan.* J Thorac Cardiovasc Surg 1990;100: 261-9
11. Stewart RW, Kirklin JW, Pacifico AD, et al. *Repair of double-outlet right ventricle. An analysis of 62 cases.* J Thorac Cardiovasc Surg 1979;78:502-14
12. Damus PS. *Letters to the editor.* Ann Thorac Surg 1975;20: 724-5
13. Kaye MP. *Anatomic correction of transposition of the great arteries.* Mayo Clin Proc 1975;50:638-40
14. Stansel HC. *A new operation for d-loop transposition of the great vessels.* Ann Thorac Surg 1975;19:565-7
15. Yacoub MH, Radley-Smith R. *Anatomic correction of Taussig-Bing anomaly.* J Thorac Cardiovasc Surg 1984;88:380-8
16. Kanter KR, Anderson RH, Lincoln C, et al. *Anatomic correction for complete transposition and double-outlet right ventricle.* J Thorac Cardiovasc Surg 1985;90:690-9
17. 이정렬, 김용진. *소아연령군에서의 냉각-산소화-회석-혈심 정지액을 이용한 심근보호에 대한 임상적 고찰.* 대흉외지 1992;25:211-9
18. Day RW, Laks H, Drinkwater DC. *The influence of coronary anatomy on the arterial switch operation.* J Thorac Cardiovasc Surg 1992;104:706-12
19. Gittenberger-DeGroot AC, Saucer U, Quaegebeur J. *Aortic intraluminal coronary artery in three heart with transposition of the great arteries.* J Thorac Cardiovasc Surg 1986;91:566-71
20. Takeuchi S, Katogi T. *New technique for arterial switch operation in difficult situation.* Ann Thorac Surg 1990;50:1000-1
21. Jatene AD, Fontes VF, Souza LCB, et al. *Anatomic correction of transposition of the great arteries.* J Thorac Cardiovasc Surg 1982;83:20-6
22. Martin RP, Etedgui JA, Quereshi SA, et al. *A quantitative evaluation of aortic regurgitation after anatomic correction of transposition of the great arteries.* J Am Coll Cardiol 1988; 12:1281-4
23. Norwood WI, Dobell AR, Freed MD, et al. *Intermediate results of the arterial switch repair.* J Thorac Cardiovasc Surg 1988;96:854-63