

# 소아연령군에서의 부분흉골소절개를 통한 최소침투적심장수술

이 정 렬\* · 임 홍 국\* · 성 숙 환\* · 김 용 진\* · 노 준 량\* · 서 경 필\*

=Abstract=

## Minimally invasive cardiac surgery with the partial mini-sternotomy in children

Jeong Ryul Lee, M.D. \*, Hong Gook Lim, M.D. \*, Yong Jin Kim, M.D. \*,  
Joon Ryang Rho, M.D. \*, Kyung Phill Suh, M.D. \*

**Purpose:** The safety and efficacy of minimally invasive techniques in congenital heart surgery were tested in this study.

**Material and method:** Between July 1997 and November 1997, a total of 46 children were underwent minimally invasive cardiac operations at Seoul National University Children's Hospital. Age and body weight of the patients averaged  $34.6 \pm 41.8$  (Range: 1~148) months and  $14.5 \pm 9.9$  (Range: 3.0~40.0) kg, respectively. Twenty eight patients were male. Preoperative surgical indications included 15 atrial septal defects, 25 ventricular septal defects, 1 foreign body in aorta, 3 partial atrioventricular septal defects, 1 total anomalous pulmonary venous connection(cardiac type), and 1 tetralogy of Fallot. After creating a small lower midline skin incision starting as down as possible from the sternal notch, a vertical midline sternotomy extended from xyphoid process to the level of the second intercostal space, where one of the T-, J-, I- or inverted C-shaped lower lying mini-sternotomy was completed with a creation of unilateral right or bilateral trap door sternal opening. A conventional direct aortic and bicaval cannulation was routine.

**Result:** A mean length of skin incision was  $6.1 \pm 1.0$  (range: 4.0~9.0) cm. A mean distance between the suprasternal notch and the upper most point of the skin incision was  $4.0 \pm 1.1$  (range: 2.0~7.0) cm. Mean cardiopulmonary bypass time, aortic cross-clamp time, and the operation time were  $62.9 \pm 20.0$  (range: 28~147),  $29.8 \pm 12.8$  (range: 11~79), and  $161.1 \pm 34.5$  (range: 100-250) minutes. A mean total amount of postoperative blood transfusion was  $71.0 \pm 68.1$  (range: 0~267) cc. All patients were extubated mean  $11.3 \pm 13.8$  (range: 1~73) hours after operation. A mean total amount of analgesics used was  $0.8 \pm 1.8$  (range: 0~9) mg of morphine. The mean duration of stay in intensive care unit and hospital stay were  $35.0 \pm 32.2$  (range: 10~194) hours and  $6.2 \pm 2.0$  (range: 3~11) days. There were no wound complications and hospital deaths.

---

\* 서울대학교병원 흉부외과, 서울대학교의과대학 흉부외과학교실, 서울대학교 심장연구소

Department of Thoracic and Cardiovascular Surgery, Seoul National University Hospital, Seoul National University College of Medicine, Seoul National University Heart Research Institute

† 본 논문은 1997년도 서울대학교병원 임상공동연구비지원에 의한 결과임

논문접수일 : 97년 12월 8일 심사통과일 : 98년 1월 20일

책임저자 : 이정렬, (110-744) 서울특별시 종로구 연건동 28번지 서울대학교병원 어린이병원 흉부외과 (Tel) 02-260-2877 (Fax) 02-765-7117

본 논문의 저작권 및 전자매체의 지적소유권은 대한흉부외과학회에 있다.

**Conclusion:** This short-term experience disclosed that the minimally invasive technique can be feasibly applied in a selected group of congenital heart disease as well as is cosmetically more attractive approach.

(Korean J Thorac Cardiovasc Surg 1998;31:462-7)

**Kew word :** 1. Minimally invasive surgery

## 서 론

최근 흉부외과의 사이에서 많이 회자되고 있는 최소침투적심장수술은 그 정의나 목표가 불분명한 경우가 많은 것이 사실이고 그 방법이나 적응증 또한 매우 다양하다. 그럼에도 불구하고 최소침투적심장수술이 점점 더 많은 관심의 대상이 되고 있는 이유는, 그 접근방법이 비록 집도의에게는 시야, 삽관위치, 수술수행등 여러가지면에서 불리한 점이 많을 수 있음에도 불구하고, 외과적인 상흔을 최소화할 수 있다는 사실과 미용적으로 보다 매력적인 접근일 수 있다는 사실에 기인한다고 사료된다.

이에 연구자들은 본 연구를 통해 서울대학교 어린이병원 흉부외과에서 1997년 7월부터 11월까지 시행한 일부 선천성 심질환에 대한 최소침투적심장수술의 안정성과 유용성을 검토해보고자 하였다.

## 대상 및 방법

1997년 7월부터 1997년 11월까지 본 서울대학교병원 어린이병원 흉부외과에서 최소침투적심장수술을 받은 46례의 환아를 대상으로 하였으며 환아의 평균 연령 및 체중은 각각  $34.6 \pm 41.8$ (범위: 1~148) 개월,  $14.5 \pm 9.9$ (범위: 3.0~40.0) kg 였다. 28명의 환아가 남아였으며 술전 진단은 15례의 심방중격결손증, 25례의 심실중격결손증(이중 16례는 막주변형이었고 1례는 대동맥판하 막성협착을 동반함), 1례의 대동맥내이물, 3례의 부분방실중격결손증, 1례의 전폐정맥연결이상(심장형), 1례의 활로씨사정증이었다(Table 1). 수술방법은 상흉골함요(陷凹)로부터 가능한 하부로 멀리 떨어져 정중피부 절개를 가한후, 하부흉골을 노출시켰다. 검상돌기부터 정중흉골절개를 시작하여 제 2늑간 수준까지 연장한 후, 흉골의 한쪽 또는 양쪽에 횡절개를 가하여 T형, J형, I형 또는 역 C형 흉골절개가 되게하여 우측 또는 양측 들창(trap door)모양의 흉골개구부를 확보하였다(Fig. 1). 이때 우측흉골의 횡절단시 내유동맥이 손상되지 않도록 조심했으며 일단 개흉이 완료되면 흉골견인기로 흉골을 좌우로 벌렸으나 이것만으로는 삽관할 위치의 대동맥근위부 노출이 어려우므로 아미네

Table 1. Surgical indications

Diagnosis	Cases
ASD Group	15
ASD only	14
ASD + PDA + RPA stenosis	1
VSD Group	25
VSD (subarterial)	7
VSD (subarterial) + AR	1
VSD (muscular)	1
VSD (PM)	9
VSD (PM) + ASD	3
VSD (PM) + PDA	3
VSD (PM) + subaortic membrane	1
PDA + Foreign body (Umbrella) in Aorta	1
P-AVSD	3
TAPVC(cardiactype)	1
TOF	1
Total	46

ASD: atrial septal defect, PDA: patent ductus arteriosus, RPA: right pulmonary artery, VSD: ventricular septal defect, AR: aortic regurgitation, PM: perimembranous, P-AVSD: partial atrioventricular septal defect, TAPVC: total anomalous pulmonary venous connection, TOF: tetralogy of Fallot

이비(Army-Navy) 견인기로 상부흉골을 환아의 머리쪽으로 견인하여 마취과쪽의 철제 격자에 고정하였다. 대동맥 삽관은 심근보호액도관 삽입할 공간만 남기고 가능한한 대동맥 판과 가까운 곳에 시행하였으며 상공정맥 및 하공정맥 도관 삽관은 우심이와 하공정맥 근접부위 우심방에 시행하였다. 심폐우회술 또한 일반적인 방법으로 실시하였으며, 질환별 수술방법 역시 통상적인 방법에 의해서 시행되었다(Fig. 2).

## 결 과

평균 피부절개의 길이는  $6.1 \pm 1.0$ (범위: 4.0~9.0) cm였고 상흉골함요(suprasternal notch)와 피부절개상단사이의 거리는 평균  $4.0 \pm 1.1$ (범위: 2.0~7.0) cm로 웬만큼 목이 파진 옷을

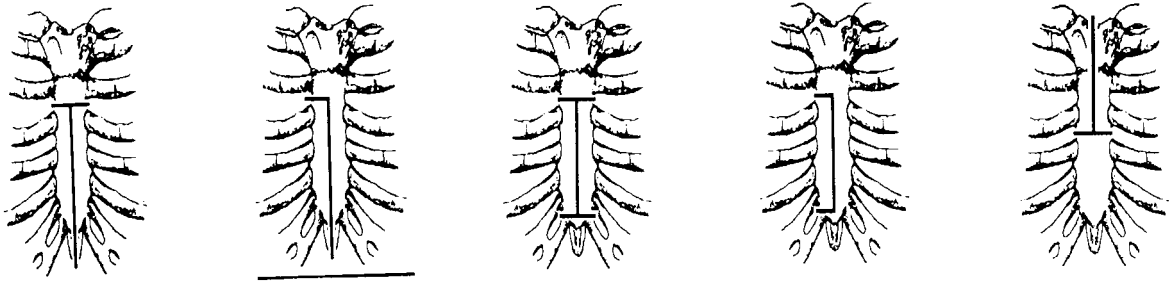


Fig. 1. Schematic drawings of mini-sternotomy

Table 2. Length of skin incision and distance between suprasternal notch and the upper most point of skin incision

	Mean ± S.D.(cm)	Range (cm)
skin incision	6.1 ± 1.0	4.0-9.0
distance between suprasternal notch and the upper most point of skin incision	4.0 ± 1.1	2.0-7.0

입어도 상처가 보이지않는 정도였다(Table 2), (Fig. 3). 평균 심폐우회시간, 대동맥차단시간, 및 총수술시간은 각각 62.9 ± 20.0 (범위: 28~147), 29.8 ± 12.8(범위:11~79), 161.1 ± 34.5(범위: 100~250)분이었다. 수술후 수혈총량은 평균 71.0 ± 68.1 (범위 : 0~267) cc였으며 환이는 평균 11.3 ± 13.8 (범위:1-73) 시간후에 인공호흡기이탈이 가능하였다. 진통제로는 평균 0.8 ± 1.8 (범위: 0~9) mg 용량의 모르핀이 사용되었으며 환이는 평균 35.0 ± 32.2 (범위:10~194)시간동안 중환자실 관리가 필요했고 평균 재원기간은 6.2 ± 2.0 (범위:3~11) 일이었다. 상흔관련 합병증 및 내유동맥 손상등 사고 또한 1례도 발생하지 않았으며 수술사망례도 없었다.

## 고 안

현재의 보편적인 개심술방법은 정중흉골절개, 심폐우회술, 심근보호로 요약될 수 있다. 전(全: full) 정중흉골절개는 심장판막, 관상동맥을 포함한 모든 심장내외부 및 주변 구조물의 동시접근을 가능케 하는데, 이는 충분한 시야확보와 안전성이 심장수술의 가장 중요한 요소들이란 점을 감안할 때 목적에 잘 부합되는 수술원칙이라 할 수 있다. 특히 재수술이나 복잡심기형 교정 등 수술이 복잡해 질수록 상기 원칙은 필수적이라 할 수 있다. 최근들어 덜 침투적인 수술의 개념이 외과의들 사이에 관심의 대상이 되기 시작하면서 복강내시경 또는 흉강경 등을 이용한 수술방법과 수술기구의 발전에 힘입어 시도되기 시작한 소위 최소침투적심장수술(minimally invasive cardiac surgery)이 외과적인 외상(surgical

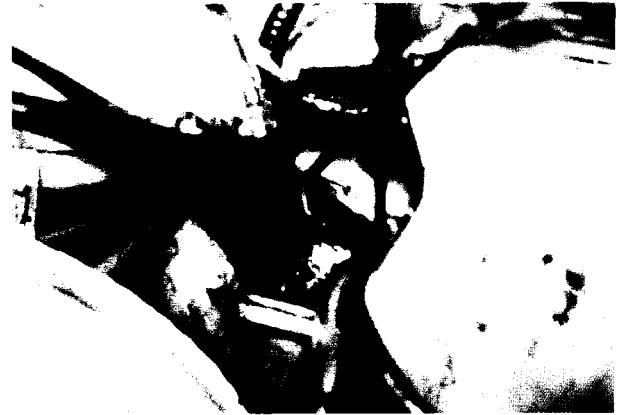

Fig. 2. Surgical view

trauma)이나 흉터(Scar)를 최소화하여 환자로 하여금 수술로 초래된 고통을 감소시켜줄 뿐 아니라 회복기간을 단축시킬 수 있다는 잇점이 실험적, 임상적으로 증명이 되면서 여러분야의 심폐수술에 활발하게 적용되기 시작했다. 또한 최소침투적심장수술은 미용적인 측면에서도 탁월할 뿐아니라 재원기간을 단축함으로써 경제적인 면에서의 이득 또한 기대할 수 있는 점도 부각이 되고 있다. 그러나 최소침투적심장수술은 그 접근방법의 상대적인 난이성에 기인하여 시술자와 관계없이 안전하게 재연(reproducibility)될 수 있는지와 수술 결과가 전통적인 수술방법과 견주어 차이가 없을 수 있는지에 대한 객관적인 자료의 검증이 전제되어야만 완벽한 수술방법의 하나로 자리 잡을 수 있겠다. Subramanian 등<sup>1)</sup>은 1997년 제33차 미국 흉부외과학회(The Society of Thoracic Surgeons)에서 최소침투적심장수술로 시행한 관상동맥우회술의 수술사망률을 1.4%로, 수술적후의 개통율을 91.1%로 보고하였으며, Gill 등<sup>2)</sup>은 97.5%의 초기개통성을 보고하였다. Mariani 등<sup>3)</sup>은 최근 C형 전하행관상동맥 협착환자에 대한 최소침투적관상동맥우회술(minimally invasive coronary artery bypass graft : MICABG) 과 경피적경관 관상동맥성형술(percutaneous transluminal coronary angioplasty : PTCA)의 결과를 비교하여

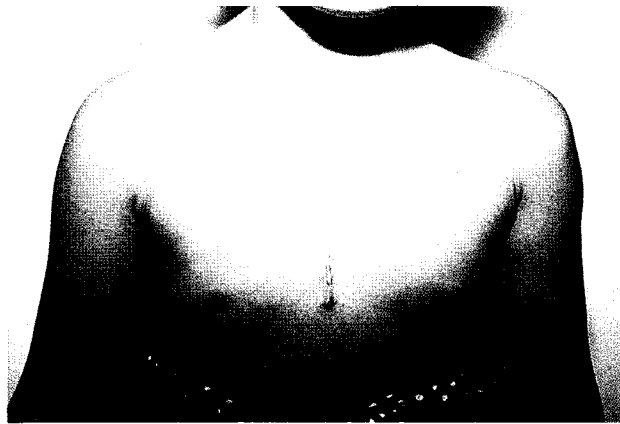

Fig. 3. Postop scar in patient with atrial septal defect

1년개통성에 차이가 없었으며 무재개통율(freedom from revascularization rate)은 전자에서 현저히 높았던 것을 보고하면서 초기 학습곡선상의 자료를 제외하면 중장기 개통율 역시 전자에서 양호할 수 있다는 사실을 시사하였다. 본 증례들의 경우에서도, 비록 단기간의 선택된 환자에 대한 시도였지만, 수술사망 및 합병증없이 비교적 안전하게 재연할수 있는 수술접근이었다는 사실을 입증할 수 있었다.

저자들이 본 논문에서 번역하여 사용한 “최소침투적심장수술”이라는 용어가 최근 통용되고 있는 “minimally invasive cardiac surgery” 라는 원어의 본래 의미를 정확하게 반영하고 있는지 또는 본 용어를 어떻게 정의해야하는지 적어도 현재까지는 명확하지 않은 부분이 많다. 왜냐하면 무엇이 최소(minimal)이며, 무엇이 대해 최소침투적(minimally invasive)인지 사용상에 혼돈이 상당히 존재하기 때문이다. 보고된 문헌을 검토한 바로는, 현재까지는 대체로 피부절개의 길이, 흉골 또는 늑연골의 절개 또는 절제 범위와 방법, 심폐우회술을 위한 삽관방법, 흉강경의 사용여부 등 여러가지 변수를 다양한 방법으로 고려하여 나름대로의 최소침투적심장수술 기법을 고안하고 다양한 용어가 창조되어 사용되고 있다. “최소침투적심장수술”을 제외한, 현재까지 보고 되어온 관련 용어를 살펴보면 절개 범위가 제한적이라는 인상을 주는 용어로 “최소흉골절개(mini-sternotomy)<sup>4,5,6)</sup>, “제한적전방소개흉술(limited anterior small thoracotomy: LAST)<sup>7)</sup>, “열쇠구멍수술(key hole surgery)<sup>8)</sup>등이 존재하며, 심폐우회술의 도움이 없이 시행한 심장수술이라는 개념을 더욱 중시하여 만든 것같은 인상을 주는 용어로 “최소침투적 직접관상동맥우회술(minimally invasive direct coronary artery bypass : MIDCAB), 최소침투적 관상동맥우회술(minimally invasive coronary artery bypass grafting : MICABG)등이 있었고, 상기 두가지 의미가 모두 함축되어 있는 수술방법이란 인상을 주는 용어로 포트

접근 수술(port-access surgery)<sup>8,9,10)</sup>, 심폐우회술 없이 시행한 흉강경보조 최소침투적 관상동맥수술(video assisted minimally invasive coronary operation without cardiopulmonary bypass)<sup>11)</sup> 등을 예로 들 수 있겠다. 그러나 어떤 용어를 사용하던간에 보다작은절개(smaller incision)와 보다적은조작(less manipulation)으로 시행하는 심장수술을 통칭한다고 이해하면 무방하리라 생각된다.

Calafiore 등<sup>7)</sup>, Subramanian 등<sup>12)</sup>, Benetti 등<sup>13)</sup>에 의해서 보고되기 시작한 제한적전방소개흉술(LAST=limited anterior small thoracotomy)에 의한 관상동맥우회술식은 이미 임상적으로 인정을 받아가고 있는 상태이며 이 술식의 요체는 흉골연(parasternal) 피부절개, 늑연골절제(removal of costal cartilage), 직접시야 또는 흉강경보조하의 좌내흉동맥락리 및 직접시야하에서 박동심장에서 혈관봉합으로 요약될 수 있다. 본 수술방법으로 흉골절개나 심폐우회술을 피할 수 있었고 재원기간을 단축할 수는 있었지만 완벽한 개통성의 확보 및 다른 관상동맥의 노출등에는 실패하였다고 보고하였다. Navia 등<sup>14)</sup>은 우측흉골연(right parasternum)에 10cm 길이의 피부종절개를 가하고 제3,4 늑연골을 제거하여 흉강개구부를 만들어 승모판 노출이 용이함을 보고하였다. 그러나 이 방법은 심폐우회술을 위해 대동맥 및 정맥 삽관이 필요하고 서해부 피부절개까지 합하면 피부절개의 길이가 그렇게 짧아졌다고 이야기하기 힘들 뿐아니라 비대칭적인 피부흉터는 미용적으로도 어색한면이 존재하며 흉골절개를 연장해야할 필요가 발생했을 때 신속 용이하지 않은 등의 불리한 점이 지적될 수 있다. 또한 심장전체가 좌측흉강내에 있는 누두흉환자에는 이술식으로 충분한 시야확보가 곤란한 것으로 보고되고 있다. Cohn 등<sup>15)</sup>은 대동맥판병변에 대하여 최소침투적개심술을 시도하면서 우측흉골연접근방법, 상흉골정중절개 접근방법, 흉골횡절개 접근방법 등 적어도 세가지 접근이 가능하다고 보고하였다. 이들은 이런접근 통로를 사용할 경우, 대부분 흉강내 삽관이 가능하며 환자의 주관적인 만족도가 우수하며 비용이 저렴했고 퇴원후 재활이 필요없었다는 등의 장점을 피력하였으나 Cosgrove 등<sup>16)</sup>에 의해서 시도되기 시작한 세번째 방법은 양쪽 내흉동맥을 모두 희생시켜야하므로 향후 시행할 가능성이 있는 관상동맥우회술을 위한 공급원을 포기하여야 하고 흉골절개를 연장해야하는 사태가 발생했을 때 용이하지 않다는 단점이 있다는 사실을 지적하였다. Gundry 등<sup>4)</sup>은 영아 또는 소아 연령군의 환아에서 1~2 inch 정도의 피부 절개를 통하여 역 T자 모양의 상부흉골정중절개를 시행하고 대동맥판절개, 동맥전위술, 활로써사징증, 심방중격결손증, 심실중격결손증 등의 선천성심기형을 교정하였다. 그들은 이러한 접근방법의 경험을 바탕으로 대동맥판, 승모판 병변을 가진 성인심장수술에도 적용하기 시작하

고 2례를 제외한 전례에서 수술장에서의 기도관탈관이 가능하였다고 보고하였다. 본 접근방법의 장점은 대부분의 심장 구조물로의 접근이 가능할 뿐 아니라 상행대동맥 및 정맥 삼관이 용이하다는 점이며 특히 대혈관 수술을 위한 시야확보가 우수하다는 사실이다. 그러나 상흉부에 흉터가 존재함으로써 미용적으로는 우수하다고 할 수 없었다. Moreno-Cabral 등 5)은 흉골하부에 T자형 절개를 가하고 Rultrac, Favaloro 견인기 등을 사용하여 대동맥근위부 삼관은 물론 내용동맥 박리가 가능함을 보고하였다. 이 술식의 경우 피부흉터가 흉부의 하부에 존재하여 미용적으로 우수하다는 점을 지적하지 않을 수 없다. 저자들은 소아 연령군에서의 흉골 또는 늑골이 유연하여 상부흉골을 머리쪽으로 견인하기 용이할 것이며 또한 심장 및 주변 구조물이 작고 이동범위가 넓을 수 있다는 가정하에 심방중격결손증 같은 비교적 교정이 용이한 질환에 대하여 본 접근방법을 시도하여 최초 수증례를 통하여 본 접근방법이 가능하고도 안전한 방법이라는 사실을 발견하고 수술적응증을 연장하여 모든 경우의 막주변형 심실중격결손증, 부분 방실중격결손증, 막성 대동맥판하협착증, 전폐 정맥환류이상(심장형), 활로씨사정증 등에 안전하고도 용이하게 교정을 완료하였다. 최근들어 우측 흉골만 J형, inverted C형으로 횡절단하여 우측흉골에만 횡절개를 가하고도 상술한 질환의 교정이 가능함을 발견하였다. 또한 피부절개의 위치나 크기는 여타 피부절개보다도 탁월하다는 점을 지적하지 않을 수 없다. 중환자실체재기간, 재원기간등은 보고된 결과들보다는 길었으나 이는 초기 경험임을 감안한 신중한 조치였다고 생각되며 향후 단축이 가능하다고 본다. 객관화하기 힘든 자료이긴하나 외래 추적중 환자의 보호자의 환아의 흉터에 대한 만족도는 대체로 양호하였으며, 수술직후 통증으로 인하여 사용한 진통제의 총량 역시 소량이었다는 사실들은 본술식의 또하나의 장점으로 지적될 수 있다고 생각되었다.

이와같이 다양한 방법으로 시도되어온 최소침투적심장수술을 도입하기 위해서는, 과연 작은절개와 최소조작으로도 전통적인 방법에 의한 심장수술과 비교하여 보다효과적이고도 안전한 수술을 수행할 수 있는가 하는 사항이 최우선적으로 고려되어야 한다. 이를 위해서는 모든면에서 익숙하지 않은 좁은 접근통로를 통한 조작과 시술의 연습이 선행되어야 하며 학습곡선을 최단시간내에 탈출해야하는 난코스를 극복해야한다. 또 한편으로는 상술한바와 같은 난관을 극복하고 시도할 만한 가치가 인정될 정도로 수술결과가 양호해야한다. 다시말해서 상흔은 작고 미용적으로 우수해야하며, 흉골 또는 늑골절개 최소로 인한 동통의 최소화, 무감각 등의 신경증상의 감소, 문합부위개통성유지, 잔존병변 비존재, 합병증, 사망율의 최소화등 수술목적달성이 완벽해야 하겠다. 저

자들은 비록 단기간의 경험이었지만, 저자들이 시도한 부분흉골최소절개에 의한 최소침투적심장수술이 적어도 소아연령군에서 상술한 여러가지 고려요소의 필요조건은 충족하였음을 입증하였다. 향후 축적되어가는 경험을 바탕으로 수술적응증의 확대를 시도해볼만하다고 생각하며 이를 위해서는 수술기법의 개발과 연마, 수술기구의 선택, 동물실험 등의 준비와 실행이 꾸준히 실행되어야겠다.

## 결 론

비록 단기간의 관찰이었지만 본연구를 통해 저자들은 소아연령군에서 일부 선천성 심질환에 대하여 부분흉골최소절개에 의한 최소침투적심장수술 적용의 가능성 및 유용성을 입증하였으며 특히 미용적인 측면에서 탁월하다는 사실을 발견하였다. 그러나 향후 후천적인 늑골 변형의 발생여부 등은 주의깊게 관찰해야 할 것으로 사료된다.

## 참 고 문 헌

1. Subramanian VA, MaCabe JC, Geller CC. *Minimally invasive direct coronary artery bypass grafting without cardiopulmonary bypass: Two-year clinical experience.* Presented at the Thirty-third Annual Meeting of The Society of Thoracic Surgeons, San Diego, CA, January, 1997.
2. Gill IS, FitzGibbon GM, Higginson LAJ, Valji A, Keon WJ. *Minimally invasive coronary artery bypass : A series with early qualitative angiographic follow-up.* Ann Thorac Surg 1997;64:710-4.
3. Mariani MA, Boonstra PW, Grandjean JG, et al. *Minimally invasive coronary artery bypass grafting versus coronary angioplasty for isolated type C stenosis of the left anterior descending artery.* J Thorac Cardiovasc Surg 1997;114:434-9.
4. Gundry SR, Shattuck H, Sardari FF, Bailey LL. *Cardiac operations in adults and children by ministernotomy: Facile minimally invasive cardiac surgery.* Presented at the Thirty-third Annual Meeting of The Society of Thoracic Surgeons, San Diego, CA, January, 1997.
5. Moreno-Cabral RJ. *Mini-T sternotomy for cardiac operations.* J Thorac Cardiovasc Surg 1997;113:810-1.
6. Arom KV, Emery RW, Nicoloff DM. *Mini-sternotomy for coronary artery bypass grafting.* Ann Thorac Surg 1996; 61:1271-2.
7. Calafiore AM, Giammarco GD, Teodori G, et al. *Left anterior descending coronary artery grafting via left anterior small thoracotomy.* Ann Thorac Surg 1996;61: 1658-1665.
8. Ribakove GH, Galloway AC, Grossi EA, et al. *Port-access coronary artery bypass grafting.* Semin Thoraci Cardiovasc Surg 1997;9:312-9.

9. Schwartz DS, Ribakove GH, Grossi EA, et al. *Minimally invasive mitral valve replacement : port-access technique, feasibility, and myocardial functional preservation.* J Thorac Cardiovasc Surg 1997;113:1022-31.
10. Stevens JH, Burdon TA, Peters WS, et al. *Port-access coronary artery bypass grafting : A proposed surgical method.* J Thorac Cardiovasc Surg 1996; 111:567-73.
11. Benetti F, Mariani MA, Sani G, et al. *Video-assisted minimally invasive coronary operations without cardiopulmonary bypass : A multicenter study.* J Thorac Cardiovasc Surg 1996;112:1478-84.
12. Subramanian VA, Sani G, Benetti FJ, et al. *Minimally invasive coronary bypass surgery: A multi-center report of preliminary clinical experience.* Circulation 1995;92(Suppl): 1-645.
13. Benetti FJ, Naselli G, Wood M, Geffner L. *Direct myocardial revascularization without extracorporeal circulation. Experience in 700 patients.* Chest 1991;100:312-6.
14. Navia JL, Cosgrove III DM. *Minimally invasive mitral valve operations.* Ann Thorac Surg 1996;62:1542-4.
15. Cohn LH, Adams DH, Couper GS, Bichell DP. *Minimally invasive aortic valve replacement.* Semin Thorac Cardiovasc Surg 1997;9:331-6.
16. Cosgrove DM, Sabik JF, Navie J. *Minimally invasive valve surgery.* Presented at the Thirty-third Annual Meeting of The Society of Thoracic Surgeons, San Diego, CA, January, 1997.

**=국문초록=**

**연구목적:** 소아연령군에서의 최소침투적심장수술의 적용가능성 여부와 안전성 및 효율성 등을 검증해 보기 위해 본연구를 시행하였다. 대상환아) 1997년 7월부터 1997년 11월까지 본 서울대학교병원 어린이병원 흉부외과에서 최소침투적심장수술을 받은 46례의 환아를 대상으로 하였으며 환아의 평균 연령 및 체중은 각각  $34.6 \pm 41.8$  (범위:1~148) 개월,  $14.5 \pm 9.9$  (범위:3.0~40.0) kg였다. 28명의 환아가 남아였으며 술전 진단은 15례의 심방중격결손증, 25례의 심실중격결손증 (이중 16례는 막주변형이었고 1례는 대동맥판하 막성협착을 동반함), 1례의 대동맥내 이물, 3례의 부분방실중격결손증, 1례의 전폐정맥연결이상 (심장형), 1례의 활로씨사 징증이였다.

**수술방법:** 상흉골함요(陷凹)로부터 가능한 하부로 멀리 떨어져 정중피부절개를 가한후, 하부흉골을 노출시켰다. 검상돌기부터 정중흉골절개를 시작하여 제 2늑간 수준까지 연장한 후, 흉골의 한쪽 또는 양쪽에 횡절개를 가하여 T형, J형, I형 또는 역 C형 흉골절개가 되게하여 우측 또는 양측 들창모양의 흉골개구부를 확보하였다. 삼관을 대동맥과 상,하공정맥에 일반적인 방법으로 시행하고, 질환별 수술방법 역시 통상적인 방법에 의해서 시행되었다.

**결과:** 평균 피부절개의 길이는  $6.1 \pm 1.0$  (범위:4.0~9.0) cm였고 상흉골함요와 피부절개상단사이의 거리는 평균  $4.0 \pm 1.1$  (범위:2.0-7.0) cm였다. 평균심폐우회시간, 대동맥차단시간, 및 총수술시간은 각각  $62.9 \pm 20.0$  (범위:28~147),  $29.8 \pm 12.8$ (범위:11~79),  $161.1 \pm 34.5$ (범위:100~250) 분이였다. 수술후 수혈총량은 평균  $71.0 \pm 68.1$  (범위: 0~267) cc였으며 환아는 평균  $11.3 \pm 13.8$  (범위:1-73) 시간후에 인공호흡기이탈이 가능하였다. 진통제로는 평균  $0.8 \pm 1.8$  (범위: 0~9) mg 용량의 모르핀이 사용되었으며 환아는 평균  $35.0 \pm 32.2$  (범위: 10~194) 시간동안 중환자실 관리가 필요했고 평균 재원기간은  $6.2 \pm 2.0$  (범위: 3~11) 일이었다. 상흔관련 합병증 및 수술사망례는 발생하지 않았다.

**결론:** 비록 단기간의 관찰이었지만 본연구를 통해 저자들은 소아연령군에서 일부 선천성 심질환에 대하여 최소침투적심장수술의 적용의 가능성 및 유용성을 입증하였으며 특히 미용효과면에서 탁월하다는 사실을 발견하였다.