

Fontan 수술후 발생한 대동맥판막역류에 대한 aortic root의 재건술

- 1례 보고 -

강 문 철* · 황 성 욱* · 이 철* · 김 용 진*

= Abstract =

Aortic Root Reconstruction for Aortic Insufficiency Developed after Fontan Operation

- 1 case -

Mon Chol Kyung, M.D.*, Song Wok Whang, M.D.*, Chol Lee, M.D.*, Yung Jin Kim, M.D.*

Aortic regurgitation in the pediatrics who had previous cardiac surgery is increased with their improved longterm survival rate and their complexity of heart disease. So the need of aortic valve surgery in pediatrics is also on the increase. A 10-year old boy was admitted for progressive cyanosis and dyspnea on exertion(DOE). The patient had been underwent lateral tunnel Fontan operation before. Echocardiography and cardiac catheterization study revealed hepatic vein drained to pulmonary atrium via intrahepatic collaterals, moderate atrioventricular regurgitation, and severe aortic regurgitation due to aortic root dilation. We report a case who had aortic root reconstruction, valvuloplasty of the atrioventricular valve, and hepatic vein ligation successfully. Cyanosis and DOE was dramatically improved after the operation
(Korean Thorac Cardiovasc Surg 2002;35:137-40)

Key words: 1. Aortic root
2. Fontan operation

증 례

환이는 출생시 {A, D, L}, 우심형 단심실, 단심방, 양측성 상대정맥, 하대정맥 단속(inferior vena cava to hemiazygos vein, drained to left superior vena cava), 폐동맥협착, 동맥관

개존으로 진단받고 3세 경에 변형 폰탄술식(5.5mm fenestration, Lateral tunnel with GoreTex patch, bilateral bidirectional cavopulmonary connection, patent ductus arteriosus division)을 시행받았다(Fig. 1). 이후 외래 추적중에 점차 심해지는 운동시 호흡곤란 및 청색증으로 4개월전 우폐동맥과 우폐정맥간의 동정맥루와 좌내유동맥에서 좌측 폐로의 측부순환에 대

*서울대학교병원 흉부외과, 서울대학교 의과대학 흉부외과학교실

Department of Thoracic and Cardiovascular Surgery, Seoul National University Hospital

†본 논문의 내용은 2001년 4월 30일 서울대병원 흉부외과학교실 주최로 열린 Update in adult cardiac surgery 심포지움에서 발표된 연제임.

논문접수일 : 2001년 11월 19일 심사통과일 : 2001년 12월 14일

책임저자 : 김용진(110-744) 서울시 중로구 연건동 28번지, 서울대학교병원 흉부외과. (Tel) 02-760-2348, (Fax) 02-764-3664

E-mail : kyj@plaza.snu.ac.kr

본 논문의 저작권 및 전자매체의 지적소유권은 대한흉부외과학회에 있다.

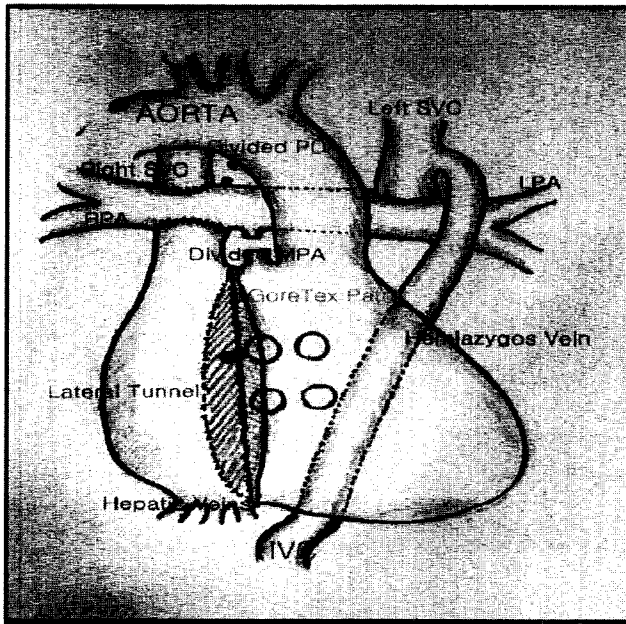


Fig. 1. Diagram of the previous lateral tunnel Fontan operation.

MPA, main pulmonary artery; RPA, right pulmonary artery; LPA, left pulmonary artery; SVC, superior vena cava; IVC, inferior vena cava

해 coil embolization후에도 증상 호전이 없었다. 이학적 소견에서 곤봉지 및 청색증이 관찰되었고, 청진상 심첨부에서 Gr III/VI 정도의 수축기 심잡음이 청진되었다. 말초의 산소포화도는 대기중에서 80% 정도로 측정되었다. 분당 심박수는 80회 정도였으며, 심전도에서 분당 10회 정도의 조기심실기외 수축(premature ventricular contraction)이 관찰되었다. 당시 시행한 심초음파 검사 및 심도자검사에서 간내 측부순환들에 의해 간정맥에서 폐심방으로 체정맥 혈류가 유입되고 있었으며(Fig. 2), 방실판막은 중등도의, 대동맥판막은 중등도 이상의 심한 폐쇄부전을 동반하고 있었다. 그리고, 대동맥륜의 직경이 24 mm로 측정되었고 대동맥동에서의 직경은 35~37 mm, 대동맥동-관 접합부(sinotubular junction)의 직경은 30~32 mm로 전반적으로 확장되어 있는 소견을 보였다.

체외순환시간은 159분, 대동맥차단시간은 88분이었으며 동맥캐놀라는 상행대동맥에 정맥캐놀라는 우심방귀를 통해 심장외측통로(lateral tunnel)에 시행하였다. 심정지액은 혈성 심정지액으로 직접주입형태로 1회 400 cc의 양으로 총 3회 주입하였다. 우선 체외순환을 시작하기 전에 폐심방으로 주행하는 간정맥부행지를 결찰하고 나서 대동맥을 절개하고 대동맥판막을 관찰하였을 때 판막첨은 3개로 모양은 정상적이었으나 근부확장으로 인해 교합에 장애가 있다고 판단되었다. 3개의 대동맥동 모두에 대해 양측 관상동맥 개구부를 피

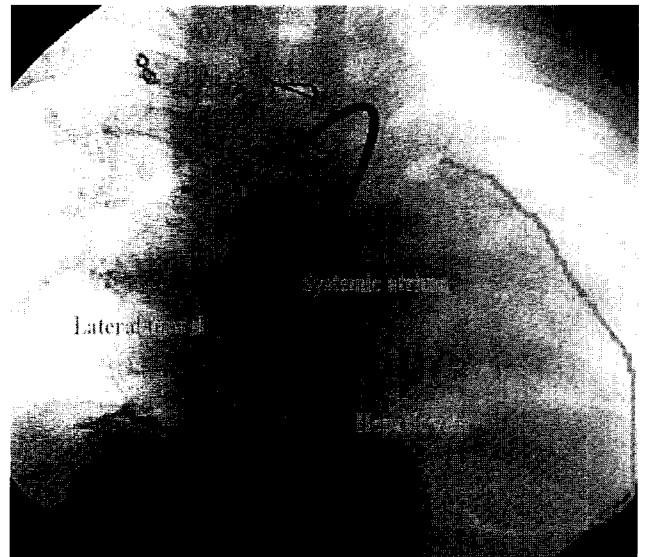


Fig. 2. Hepatic vein drained to pulmonary atrium via intrahepatic collaterals

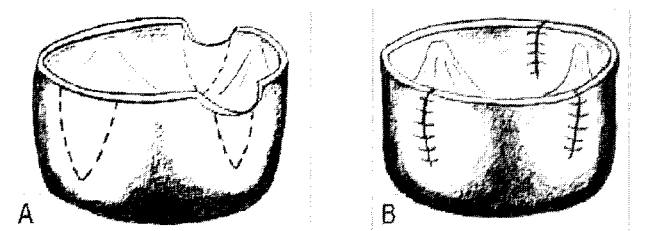


Fig. 3. Aortic sinus reduction - triangular resection and primary repair. The coronary artery orifices were preserved.

해서 췌기모양으로 절제해낸 후 일차봉합함으로써 발살바동을 축소시켰다(Fig. 3). 다음 대동맥관륜은 교련연합부 하부를 줄여서 약 21 mm 정도로 하였다. 상행대동맥도 마찬가지로 확장되어 있는 소견을 보여 후벽을 접어서 4-0 Polypropylene을 이용하여 연속봉합으로 축소성형을 시행하였다(Fig. 4).

다음 폐심방을 열고 방실판막에 대해 전측 판막첨(anterior leaflet)과 중격판막첨(septal leaflet) 사이의 교련(commisure)에 대한 교련성형술을 시행하고 난 다음 대동맥절개부위를 단단문합한 후 별 어려움 없이 심폐기 이탈을 하였다. 술중 경식도 초음파에서 폐심방으로 연결되는 간정맥의 결찰부위는 완전하였고, 대동맥판막 및 방실판막의 부전이 거의 없다는 것을 확인하고 수술을 마쳤다.

술후 경과는 양호하여 술후 1일째 기관삽관을 제거하고 술후 2일째 중환자실에서 병실로 이송할 수 있었다. 평시 산소포화도가 95%에 이를 정도로 환아의 호흡곤란 및 청색증도 개선되었다.

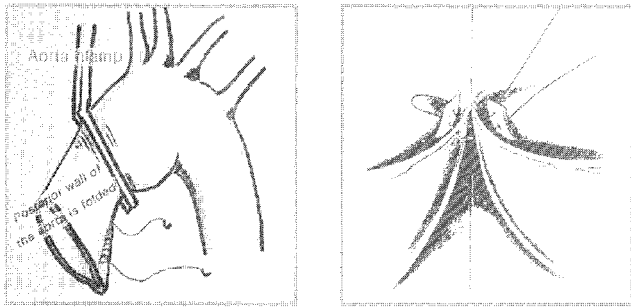


Fig. 4. Aorta reduction plasty and subcommissural annuloplasty for aortic root reduction
The stitch depth is important for annulus reduction in subcommissural annuloplasty.

고 찰

최근 수술기법의 발달 및 술 후 관리의 향상으로 선천성 심기형의 환자들의 장기생존이 증가하면서 판막부전으로 인한 판막의 수술적 교정의 필요성이 점차 증가하고 있다. 소아에서 발생한 판막기능부전의 경우 성장기에 있다는 점과 항응고 치료에 의한 출혈이나 색전증의 위험성등을 고려할 때, 가능하다면 판막 치환술 보다는 판막 성형술을 시행하는 것이 바람직하다고 사료된다.

Dore 등¹⁾의 보고에 의하면 16세 이상의 Grown-Up Congenital Heart(GUCH) 295명의 환자에서 선천성심질환에 대한 완전교정술 후 재수술을 시행했던 115명 중 대동맥판막질환으로 수술한례가 43례, 승모판치환례가 4례로 판막 관련 수술의례가 상당히 많은 부분을 차지하였다. 또한, Rao 등²⁾은 18세 이상의 환자군에서 판막 자체의 이상을 동반한 대동맥 판막의 선천성 기형의 경우에도 대동맥판막 성형술을 시행하여 중장기적으로 만족할 만한 성적을 보고하고 있다. 당시 그들은 대동맥판막 성형술의 위험인자로서 심실중격결손의 동반을 보고하였으며, 이첨 대동맥판막이나 대동맥협착, 동반된 승모판막 질환 등은 대동맥판막 성형술을 시행하는 데 있어서 의미있는 위험요소로서 작용하지 않았다.

이 증례에서는 Jacques 등³⁾이 대동맥근 확장에서 대동맥 판막 및 대동맥동을 보존하며 시행한 대동맥근 재건술의 방

법을 변형하여 상행대동맥을 인공도관으로 대체하지 않고 축소성형을 시행하였으며, 또한 좌우 관상동맥 개구부를 피하여 췌기 절제술을 시행함으로써 관상동맥의 재이식 없이도 대동맥근 재건술을 시행할 수 있었다.

Michiaki 등⁴⁾이 폐동맥밴딩을 시행 받고 동맥전환 수술을 시행 받은 후 발생한 대동맥동 확장과 대동맥판막의 교합장애로 인한 대동맥폐쇄부전에서 시행한 대동맥판막 성형술과 비교해서는 좌우 관상동맥 개구부를 피하여 시술하였다는 공통점이 있으나 3개의 발살바동 전부에서 췌기절제술을 시행하고 대동맥판막 교련성형술을 시행하여 대동맥판막부전의 가능성을 더욱 낮추었다는 차이점이 있겠다.

앞으로 장기추적을 통해 이 방법의 내구성을 보아야 하겠지만, 다른 방법에 비해 시간적으로나 기술적인 면에서 모두 용이하게 시행할 수 있는 대동맥근 재건술이며 단기 술후 결과도 만족할 만 하였다.

폰탄술식 이후 장기 생존 환아에서 발생한 대동맥 근부이완을 동반한 대동맥판막 폐쇄부전 및 산소포화도의 저하를 유발하는 간내 측부순환을 통한 체심방으로 유입되는 간정맥을 교정하기 위해 측부혈관 결찰과 함께 대동맥판막 성형 및 대동맥근 재건술을 시행하여 만족할만한 결과를 보여 보고한다.

참 고 문 헌

1. Dore A, Glancy DL, Stone SM, Victor D, Somerville J. Cardiac surgery for grown-up congenital heart patients: survey of 307 consecutive operations from 1991 to 1994. *Am J Cardiol* 1997;80:906-13.
2. Rao V, Van Arsdell GS, David TE, Azakie A, Williams WG. Aortic valve repair for adult congenital heart disease. *Circulation* 2000;102[suppl III]:40-3.
3. Jacques AMS, Roberto B, Marco M, Thomas W, Rüdiger A, Friedrich WM. Aortic root reconstruction with preservation of native aortic valve and sinuses in aortic root dilatation with aortic regurgitation. *J Thorac Cardiovasc Surg* 1999;117:1151-6.
4. Michiaki I, Jonathan JDW, James FM, Roger BBM. Aortic valve repair after arterial switch operation. *Ann Thorac Surg* 2000;69:607-8.

=국문초록=

선천성 심기형 환아들의 장기생존이 향상되면서 소아연령에서의 대동맥판막의 문제는 드물지 않게 경험하게 되며 또한 점차 증가하고 있다. 따라서 소아연령에서도 대동맥판막수술의 필요성이 점차 증가하고 있다. 과거 심장의측통로폰탄술식을 받은 10세 환아가 점차 심해지는 청색증과 운동시 호흡곤란으로 내원하였다. 술전 시행한 심초음파 및 심도자검사서 간내 측부순환에 의해 간정맥에서 폐심방으로 체정맥혈류가 유입되고 있었으며 방실판막은 중등도의, 상행대동맥의 확장 및 대동맥류의 확장으로 인한 대동맥판막의 심한 폐쇄부전을 동반하고 있었다. 수술은 먼저 폐심방으로 연결되는 간정맥을 결찰하고 체외순환을 가동하고 심정지를 시킨 후 상행대동맥의 축소성형 및 대동맥동 축소화를 포함한 대동맥근 재건술및 방실판막에 대한 성형술을 시행하였다. 술후 환아의 호흡곤란 및 청색증은 상당히 개선되었다.

- 중심 단어: 1. 대동맥궁
2. 폰탄 술식