

관상동맥 폐동맥 이상 기시증의 외과적 치료 후 좌심실 및 승모판 기능의 변화

이정렬*** · 오세진* · 김용한* · 김용진* · 노준량* · 배은정** · 노정일** · 윤용수**

Changes of Ventricular Function and Mitral Regurgitation after Repair of Anomalous Origin of Coronary Artery from the Pulmonary Artery

Jeong Ryul Lee, M.D.***, Sea Jin Oh, M.D.*, Woong Han Kim, M.D.*, Yong Jin Kim, M.D.*
Joon Ryang Rho, M.D.*, Eun Jung Bae, M.D.***, Chung Il Noh, M.D.**, Yong Soo Yun, M.D.**

Background: Investigation of the change of ventricular function and mitral regurgitation after surgical repair of patient with anomalous origin of left coronary artery from the pulmonary artery (ALCAPA) is key issue for the better surgical outcome. **Material and Method:** From April 1986 to July 2002, 12 patients presented with ALCAPA. The median age at repair was 4 months. Surgical methods included left coronary artery transfer to the aorta (10), Takeuchi procedure (1), saphenous vein free graft bypass (1). Mitral valve was repaired in 1. **Result:** There were 2 hospital death (16.7%). The mean follow-up period was 7.1±4.1 years (range, 7 months to 13 years). Four patients required postoperative circulatory assist for 2.2±1.1 days and one needed left ventricular assist device (LVAD) for 1day. Postoperative echocardiography demonstrated significant improvements in mean fractional shortening (33.4±9.1% vs 17.7±9.6%, n=10, p<0.05); left ventricular end diastolic dimension (33.1±7.3 mm vs 41.8±7.0 mm, n=10, p<0.05) and systolic dimension (22.2±7.5 mm vs 33.4±7.9 mm, n=10, p<0.05). Severities of mitral regurgitation decreased in all survivors at 1st and 4th year follow-up echocardiography. There were 2 reoperation due to residual MR and right ventricular outflow obstruction (Takeuchi case). **Conclusion:** Anatomic repair of anomalous left coronary artery from the pulmonary artery offered an excellent surgical results, especially in terms of the recovery of left ventricle function and mitral regurgitation. However, preoperative indications for mitral procedure is to be evaluated.

(Korean J Thorac Cardiovasc Surg 2005;38:523-528)

Key words: 1. Congenital heart disease
2. Mitral valve, repair
3. Coronary artery anomaly

*서울대학교 어린이병원 흉부외과, 서울대학교 의과대학 흉부외과학교실
Department of Thoracic and Cardiovascular Surgery, Seoul National University Children's Hospital, Seoul National University College of Medicine

**서울대학교 어린이병원 소아과, 서울대학교 의과대학 소아과학교실
Department of Pediatrics, Seoul National University Children's Hospital, Seoul National University College of Medicine

***서울대학교병원 의학연구지원, 이종장기개발센터
Seoul National University Hospital, Medical Research Institute Xenotransplantation Research Center

† 본 논문은 대한 흉부외과학회 제36차 추계학술대회에서 구연되었음.
논문접수일: 2005년 5월 25일, 심사완료일: 2005년 7월 6일
책임저자: 이정렬 (110-744) 서울시 종로구 연건동 28번지, 서울대학교병원 어린이병원 흉부외과
(Tel) 02-2072-2877, (Fax) 02-765-7117, E-mail: jr@plaza.snu.ac.kr

본 논문의 저작권 및 전자매체의 지적재산권은 대한흉부외과학회에 있다.

대한외지 2005;38:523-528

서 론

관상동맥 폐동맥 이상 기시증은 선천성 심질환의 0.25~0.5% 정도를 차지하는 극히 드문 심혈관 기형으로 대개 출생 직후 또는 조기 영아기에 심근허혈 또는 심부전의 증상으로 발견된다. 원칙적으로 부관상동맥 양상은 정상이며 관상동맥만이 폐동맥에서 분지되는 양상을 보이며, 이로 인해 출생 직후 폐동맥압이 하강하는 시기 와 동시에 관상동맥 개구부를 통한 스틸(steal)현상이 시작되어 관상동맥압이 감소하고 심근관류가 불충분하게 되어 주로 좌측심장의 허혈성 심근 손상, 심기능 부전, 유두근 기능 부전, 승모판 폐쇄부전 등을 초래하게 된다. 출생 직후 또는 조기 유아기에 수유직후의 빈맥, 빈호흡, 심한 발한, 창백 등의 증상이 나타나며, 청진상 대부분의 경우 우 심잡음이 없다. 흉부 X-선에서는 심한 심비대의 소견이 관찰되고 심전도는 심근경색 또는 좌심실 과부하(strain)의 형태가 흔하며 자연 경과상 1년 이상 생존에는 드물다. 출생 초기에 이러한 증상이 발견되는 환아는 그 원인을 수술적으로 긴급히 교정하지 않으면 생존 가능성이 희박하고, 수술을 지연시킬 경우 생존했다 하더라도 심기능 부전의 후유증이 남아 장기 생존을 기대하기 힘들다. 하지만 성인의 경우 대개 조기 증상이 없으며 심비대나 심근 경색의 소견이 유아기에 비해 빈번하지 않고 빈번 인 모르게 급사하는 경우가 대부분이다. 본 연구에서는 과거 17년간 12명의 관상동맥 폐동맥 이상 기시증 환자에 대하여 의무기록 검토를 통해 후향적으로 술 전 환자 의 상태, 수술 방법, 술 후 경과, 수술 성적 등을 분석하여 수술 방법의 선택, 좌심실 기능의 변화양상, 승모판 폐쇄부전의 호전 가능성 등을 관찰하여 향후 치료 지침을 확보하고자 하였다.

대상 및 방법

1) 대상환자

본 연구는 1986년 4월부터 2002년 7월까지 관상동맥 폐동맥 이상 기시증으로 병과 교정을 받은 12명의 환자를 대상으로 서울대학교 병원 선천성 심장병 환자의 의무기록을 중심으로 후향적 분석을 통하여 이루어졌다. 대상 환자 들의 수술 전 임상양상, 수술 전 및 수술 후 심전도, 심 초음파, 심도자 검사, 수술방법, 수술결과, 추적관찰 결과 등을 비교 분석하였다.

2) 수술 전 임상 양상

대상 환자군의 성별분포는 남자 7명, 여자 5명이었으며, 연령의 중앙값은 4개월(2개월~43세)로 성인 환자가 포함 되어 있었다. 환자군의 평균 체중은 5.5±2.8 (4.3~50.0) kg 이었다. 환자들의 내원 시 증상은 호흡 곤란 및 경신 2 회분량(6명(50.0%)), 청색증이 2명(16.7%), 수유시 발한 심 (16.7%), 심방 세동 1명(8.3%) 그리고 무증상 1명(8.3%) 등이었다.

3) 수술 전 심전도 및 심초음파

대상 환자들의 수술 전 심전도 검사에서 좌심실 비대 및 비정상 Q파, T파 역위 등 심혈허를 의심할 수 있는 소견이 나타났고 ST 상승, 양심실 비대가 나타나는 경우도 있었다. 성인 환자는 좌심실 비대에 심방 세동을 동반하고 있었다. 심초음파 검사상 거의 모든 환자에서 좌심실 비대와 승모판 폐쇄부전 및 좌심실 기능저하가 관찰되었다. 수술 전 이완기말 직경의 평균값은 41.8±7.0 (33.5~57.0) mm, 수축기말 직경의 평균값은 33.4±7.9 (21.0~49.0) mm였으며 체중과 체표면적을 감안하였을 때 정상 보다 증가해 있었다. 좌심실 단축률의 평균값은 17.7±9.6 (5.0~40.8)% 였다. 승모판 폐쇄부전의 정도는 0도가 3명 (25.0%), 1도가 1명(8.3%), 2도가 2명(16.7%), 3도가 4명 (33.3%), 4도가 2명(16.7%)이었다.

4) 수술 전 심도자 검사

5명(41.7%)의 환자에서 수술 전 심도자 검사를 하였으며, 대상 환자들의 평균 폐동맥압은 26.8±13.3 (18.0~50.0) mmHg이었고, 좌심실 이완기말 압력은 3명의 환자에서 시간 기록되었는데 평균값은 11.3±3.5 (8.0~15.0) mmHg 이었다.

5) 수술 방법

10명(83.3%)의 환자에서 관상동맥 전이술(transfer)을 하 였고, 폐동맥으로부터 기시하는 좌측 관상동맥을 상행대 동맥의 후부에 직접吻合하는 방법을 이용하였다. 문합술 이 끝난 후 폐동맥의 끝부분은 고정된 자가심낭을 이용하거나 polytetrafluoroethylene (Gore-Tex, W. L. Gore & Associates, Flagstaff, Ariz., USA) 을 이용하여 재건해 주었다. 1명(8.3%)은 자가 폐동맥을 이용하여 폐동맥 문합을 만들어주는 "Takeuchi" 수술을 받았으며 대동맥 폐쇄동맥 동맥창은 직경 4 mm, 폐동맥관의 크기는 10×15 mm 정도

결 과

1) 체외 순환 및 동반 수술

심폐기 운용은 관상동맥 전이술을 시행한 1명의 환자에서 완전 순환정지를 하였으며, 중간자실에서 순환 보 조가 필요한 경우가 대부분이어서 평균 심폐기 가동시간 은 505.5±665.2 (39.0~2005.0)분이었다. 대동맥 차단 시간 은 55.3±20.5 (8.0~95.0)분이었다.

동반 수술은 승모판 성형술(1), 동맥관 절찰술(2), 심실 증적결손 절포 폐쇄술(1), 대동맥 동맥에 생긴 열전 제거술 (승모판 폐쇄부전을 보였던 1명)을 시행한 환자 4도 이상의 심한 심근 폐쇄부전을 보였던 3개월된 환아에게 시행하였으며 병형인 De Vega type의 승모판 성형술만 시행하였다. 생후 10개월 된 환자 1명에서 심도자술 도중 대동맥벽 절단이 발생하여, 수술 중 Fogarty catheter로 혈전 제거술 을 함께 시행하였다.

2) 수술 사망 및 합병증

수술로 인한 조기 사망은 관상동맥 전이술을 시행한 2명에서 발생하여 수술 사망률은 16.7% 였다. 1명은 중증 대동맥축착증, 대동맥궁 저형성, 동맥관 개존증을 진단받은 환자로 수술을 시행한 환자는 수술 후 4도 이상의 심한 심근 폐쇄부전을 보였던 3개월된 환아에게 시행하였으 며 병형인 De Vega type의 승모판 성형술만 시행하였다. 생후 10개월 된 환자 1명에서 심도자술 도중 대동맥벽 절단이 발생하여, 수술 중 Fogarty catheter로 혈전 제거술 을 함께 시행하였다.

고 찰

이중(double)관상동맥 체계를 만들어 주는 것이 본 질환 의 수술적인 치료원칙이며 이를 위한 관상동맥과 대동맥 을 연결해주는 방법에는 여러 가지가 보고되고 있다. 가장 대표적인 것이 관상동맥 전이술과 폐동맥 내 터널 형성술이다. 관상동맥 전이술은 해부학적으로 가장 이상 적인 수술방법이나 관상동맥 개구부의 위치가 left facing sinus에 위치하여 좌측관상동맥과 상행대동맥 사이의 거리가 너무 멀어 직접적인 문합이 어려운 경우에는 여러 가지 변형된 술식이 이용되어 보고되고 있다. 강철현 등[1]은 이러한 문제를 해결하기 위해 rolled conduit를 이용하였고 만족할 만한 결과를 얻었다. 그 외에도 폐동맥 내 터널 형성술(Takeuchi 수술)[2]을 들 수 있는데 주된 결 과는 개구부와 상행대동맥 간의 거리에 상관없이 시행할 수 있다는 점과 관상동맥의 파리가 필요없이 측부 순환이 많이 발달된 경우 사용될 수 있다는 장점이 있다. 본 연구

대한외지 2005;38:523-528

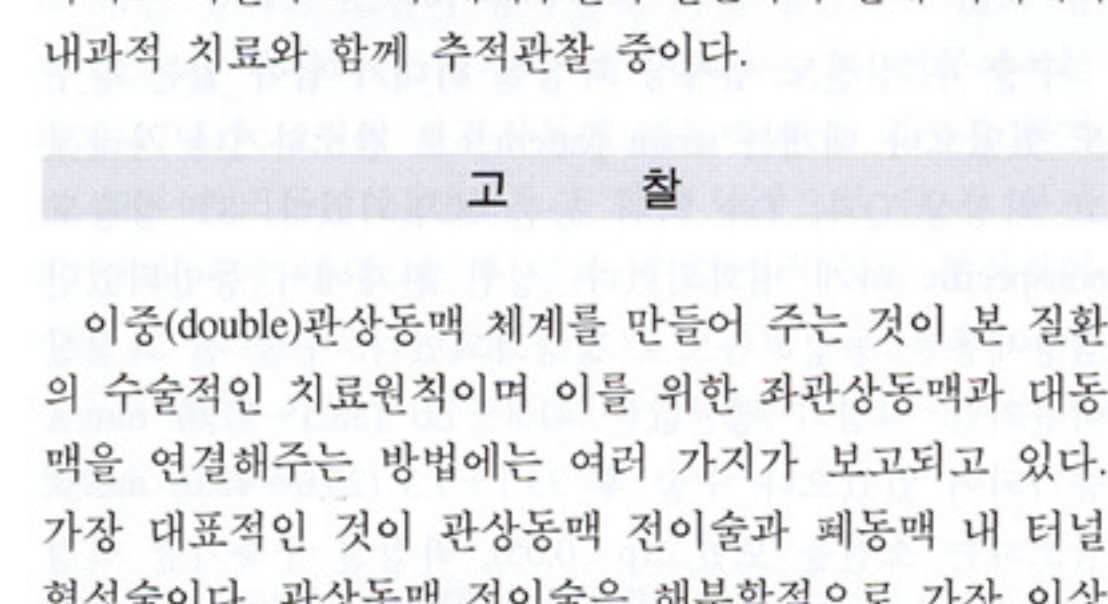


Fig. 1. Change of left ventricular end-diastolic dimension (LVEDD) and end-systolic dimension (LVESD) & fractional shortening (FS) The preoperative values of LVEDD and LVESD & FS had decreased significantly.

2명의 환자에서는 수술 후 추가적인 승모판 성형술이 필요하였는데, 1차 수술로 관상동맥 전이술 시행 후 4세 월에 승모판 성형술을 받은 환자는 2차 수술 후 1년 후 승 모판 폐쇄부전이 1도로 호전되었고 4년 후에는 소실되었 다. Takeuchi 수술을 시행한 환자는 수술 후 4도에서 2도 로 호전되었으며 4년 후까지도 2도의 폐쇄부전이 남아 2 차 수술로 승모판 성형술을 함께 하였고 그로부터 8년 후 까지도 여전히 2도의 폐쇄부전이 잔존하여 현재 외래에서 내과적 치료와 함께 추적관찰 중이다.

대한외지 2005;38:523-528

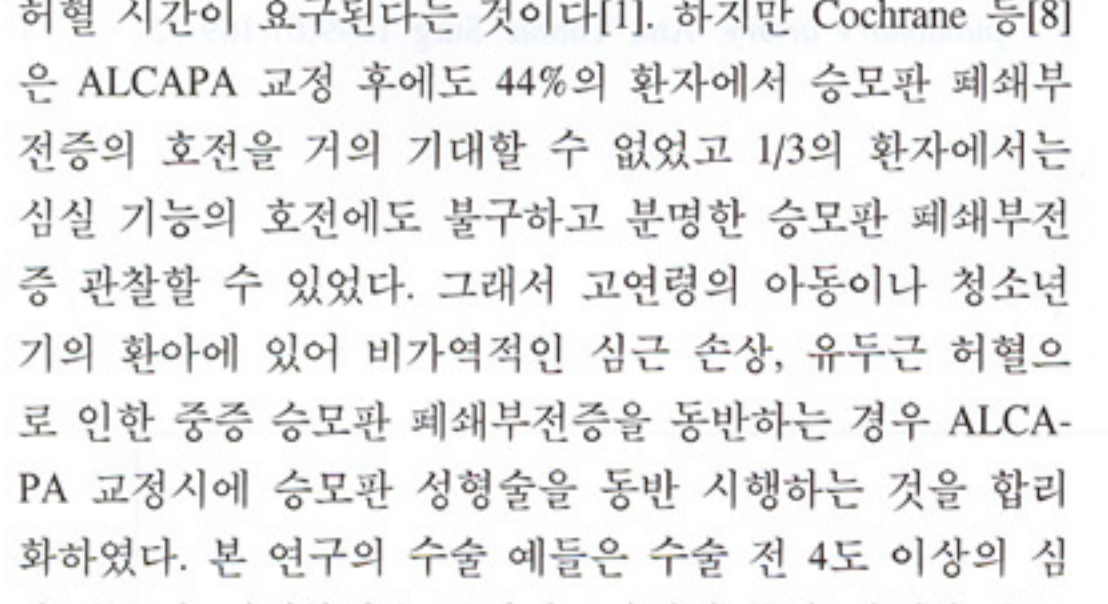


Fig. 2. Improvement of the degree of mitral regurgitation. The number in each square is the number of patient who has that degree of regurgitation at that time.

에서는 1예에서 Takeuchi 술식을 시행하였으나 수술 후 우심실 유출로 협착, 2도 이상의 승모판 폐쇄부전으로 두 차례의 교정 수술이 필요하였다. 그 외에도 복제 정맥 (saphenous vein) 또는 쇄골과 정맥(subcostal vein) 유리 이식된(free graft)을 이용하여 대동맥 측벽과 비정상 관상동 맥 사이에 우회술을 시행하는 방법이 보고되었으나 이 술식은 소아의 경우 이식 개통율이 불량하고 기술적으로 어려워 아동기 이후의 환자에서 시행할 수 있다. El-said 등[3]은 아동기 이후의 환자에서도 2/3 정도가 3~11년 사 이에 협착 또는 폐쇄를 보였다고 보고하였다. 본 증례에 서는 1명의 성인 환자에서 복제 정맥 유리의 이식편을 이용 하였는데 나이가 40대 이후에 광범 동맥의 직경이 충분 하여 시행하였으나 이식편에 대한 장기적인 추적 관찰이 필요하다[4].

많은 예에서 ALCAPA의 수술 교정 후 좌심실 기출률 등 좌심실 기능을 나타내는 요소들이 호전되는 것을 보고 하고 있다. Azakie 등[5]은 좌심실 직경의 감소는 수술 후 4개월 이내에, 좌심실 기출률은 3.5개월 이내에 정상적으 로 회복되었다고 보고하고 있다. 또한 1년 이후에 장기적 으로 결과에서도 지속적인 좌심실 수축력의 개선을 확인할 수 있다고 알려져 있다[1,6]. 본 증례에서도 평균 6년 이상의 추적관찰을 통해 좌심실 수축력이 및 이완기말 직경의 현저한 감소와 좌심실 단축률의 증가를 확인한 것이다.

ALCAPA 교정이 있어 승모판 폐쇄부전증에 대한 수술 을 함께 시행하는 것에는 아직 논란의 여지가 있다. 많은

진되지 않아 사망한다. 다른 1명은 수술 후 발생한 호흡 기 합포체 바이러스(respiratory syncythial virus)에 의한 폐 폐염으로 호흡부전을 초래하여 수술 후 14일째 사망하였 다. 수술 중 심폐기 이탈이 불가하여 수술 후 중환자실에서 2.2±1.1 (1~3.6)일간의 순환 보조 후에 심폐기 이탈이 가 능했던 환자가 4명이었다. 그 중 3명은 수술 후 24시간 동안 좌심실 보조장치(left ventricular assist device)를 사용 하다가 혈압이 낮아 심폐 우회술로 변경하였고 다음날 심 폐기 이탈이 가능하였다. 총 12명의 환자 중 10명에 대하 여 장기 추적 관찰이 가능하여 생존 환자 100%에서 추적 관찰이 이루어졌고 평균 추적 관찰 기간은 7.1±4.1년(7개 월~13년)이었다. 추적관찰 도중 2명의 환자가 재수술을 받 았는데 관상동맥 전이술을 시행한 한 명의 환자에서 3도 이상의 승모판 폐쇄부전과 전외측 유두근의 허혈성 병변과 초음파로 발견되어 1차 수술 후 4개월 후 승모판 성형술(A2 부분의 인공 건 형성술, 전외측 교련부 성형술, 승모판 성형술)을 추가로 시행하였고, Takeuchi 수술을 시행한 1명은 우심실 유출로 협착, 2도 이상의 승모판 폐쇄부전으로 1차 수술 후 4년 후 우심실 유출로 재건, 폐동 맥 성형술, 승모판 성형술을 시행하였다.

3) 수술 후 심전도 소견, 좌심실 직경 및 구출률의 변화

수술 후 심전도 검사상 좌심실 비대가 남아 있는 경우 도 있었으나 대개는 strain pattern으로 감소하거나 사라졌 고 비정상 Q파, T파 역위 등은 소멸되었다. ST 상승도 nonspecific 하게 변화하였다. 성인 환자에서 동반되었던 심방세동은 동성리듬으로 정상화되었다. 수술 전 좌심실 이완기말 직경의 평균값은 41.8±7.0 (33.5~57.0) mm로 증가되어 있었으나 수술 후 33.1±7.3 (25.0~43.0) mm로 감소하는 소견을 보였고(p<0.05). 좌심실 유출기말 직경 의 평균값도 33.4±7.9 (21.0~49.0) mm에서 22.2±7.5 (15.0~37.0) mm로 현저히 감소하였다(p<0.05). 좌심실 단 축률은 수술 전 평균 17.7±9.6 (5.0~40.8)%에서 수술 후 평균 33.4±9.1 (13.0~44.0)%로 개선되었다(p<0.05)(Fig. 1).

4) 수술 후 승모판 폐쇄부전의 변화

수술 전 1도 이상의 승모판 폐쇄부전이 있었던 환자들 중 사망한 2명을 제외한 모든 환자들(승모판 성형술을 동 반 시행한 1명의 환자를 포함하여)에서 수술 후 1년째 폐쇄부전이 2도 이하로 호전되거나 소멸되었고, 4년 추적관 찰에서도 점진적으로 호전되는 양상이었다(Fig. 2). 그러나

대한외지 2005;38:523-528

left ventricular function after dual coronary repair. J Am Coll Cardiol 1997;30:547-53.
8. Cochrane AD, Coleman DM, Davis AM, Brizard CP, Wolfe R, Karl TR. Excellent long-term functional outcome after an operation for anomalous left coronary artery from the pulmonary artery. J Thorac Cardiovasc Surg 1999;117:332-42.
9. Vouhe PR, Tamisier D, Sidi C, et al. Anomalous left coronary artery from the pulmonary artery: results of isolated aortic reimplantation. Ann Thorac Surg 1992;54:621-7.
10. Lambert V, Touchot A, Losay J, et al. Midterm results after surgical repair of the anomalous origin of the coronary

artery. Circulation 1996;94[Suppl 9]:I138-43.
11. Guido M, Duccio DG, Gianluca B, et al. Anomalous coronary artery origin from the pulmonary artery: correlation between surgical timing and left ventricular function recovery. Ann Thorac Surg 2003;76:581-8.
12. del Nido P, Duncan BW, Mayer JE Jr, Wessel DL, LaPierre RA, Jonas RA. Left ventricular assist device improves survival in children with left ventricular dysfunction after repair of anomalous origin of the left coronary artery from the pulmonary artery. Ann Thorac Surg 1999;67:169-72.

국문 초록

배경: 관상동맥 폐동맥 이상 기시증의 수술적 치료 후 좌심실 기능 및 승모판 폐쇄부전의 변화 양상을 분석하고자 하였다. **대상 및 방법:** 1986년 4월부터 2002년 7월까지 12명의 환자가 관상동맥 폐동맥 이상 기시증으로 외과 교정을 받았다. 연령의 중앙값은 4개월이었고 10명의 환자가 관상동맥 전이술을, 1명이 Takeuchi 수술, 1명이 복제정맥을 이용한 관상동맥 우회술을 시행 받았다. 승모판 성형술은 1명에서 동시에 시행하였고 나머지 모든 환자들에서 승모판 폐쇄부전의 정도와 관계없이 승 모판 폐쇄부전을 보였던 3개월된 환아에게 시행하였으 며 병형인 De Vega type의 승모판 성형술만 시행하였다. 생후 10개월 된 환자 1명에서 심도자술 도중 대동맥벽 절단이 발생하여, 수술 중 Fogarty catheter로 혈전 제거술 을 함께 시행하였다. 5명(41.7%)의 환자에서 수술 전 심도자 검사를 하였으며, 대상 환자들의 평균 폐동맥압은 26.8±13.3 (18.0~50.0) mmHg이었고, 좌심실 이완기말 압력은 3명의 환자에서 시간 기록되었는데 평균값은 11.3±3.5 (8.0~15.0) mmHg 이었다.

중심 단어: 1. 선천성 심질환
2. 승모판 재건수술
3. 관상동맥기형