관상동맥루

이정렬*,** · 정요천* · 최창휴* · 김웅한* · 김용진* · 배은정*** · 노정일***

Coronary Fistulas —20 years experience—

Jeong Ryul Lee, M.D.***, Yo Chun Jung, M.D.*, Chang Hyu Choi, M.D.*, Woong Han Kim, M.D.*
Yong Jin Kim, M.D.*, Eun Jung Bae, M.D.***, Chung Il Noh, M.D.***

Background: Some controversy still exists concerning the operative indications of coronary fistulas. Nevertheless, a short-term and long-term outcomes are excellent with surgical interventions. In this study, we assessed our surgical results on this disease entity during the last 20 years. Anatomic diversity was described as well. ***Material and Method:*** From April 1986 to March 2005, 20 patients with coronary fistulas underwent surgical correction in Seoul National University Children's Hospital. Their medical records were reviewed retrospectively. ***Result:*** Twelve patients (60%) were asymptomatic prior to surgery. All had electrocardiogram and echocardiogram and all but 3 had coronary angiogram preoperatively. Anatomically, none of them had two or more coronary fistulas. The sites of origin were left coronary system in 11 patients and right in 9. The draining sites were right ventricle in 11, right atrium in 3, left ventricle in 3, main pulmonary artery in 2, and superior vena cavae in 1. All of the involved, the coronary arteries were dilated or aneurismal. In 1 case, there was atherosclerotic change but no ischemic evidence in preoperative electrocardiogram. Operative techniques included external obliteration (13), internal obliteration (5), and both (2). External obliteration was done by ligation of the fistulous tract only in 7 patients, by fistula ligation plus plication in 3 and by plication or patch closure via fistulotomy in 3. There was no operative mortality. All of postoperative morbidities including transient sinus arrhythmia (2), complete atrioventricular block (1), decreased left ventricular function (2), ventricular tachycardia (1), pericarditis (1), and seizure (1) improved on discharge. The mean follow-up was 55.1±50.2 months (4.0 months~18.0 years) and there were no recurrences of fistula. There was 1 second operation for aortic root aneurysm, which developed after external patch closure of right coronary fistula. ***Conclusion:*** We demonstrated here that coronary fistulas can be cured with excellent clinical outcome and low operative risk under precise diagnosis. Understanding the anatomic diversity will help to construct surgical plans.

(Korean J Thorac Cardiovasc Surg 2005;38:609-615)

Key words: 1. Coronary artery fistula
2. Fistula

---

*서울대학교병원, 서울대학교 의과대학 흉부외과학교실
Department of Thoracic and Cardiovascular Surgery, Seoul National University Children's Hospital, Seoul National University College of Medicine
**서울대학교병원 임상의학연구소 이종장기연구개발센터
Xenotransplantation Center, Clinical Research Institute Seoul National University Hospital
***서울대학교병원, 서울대학교 의과대학 소아과학교실
Department of Pediatrics, Seoul National University Children's Hospital, Seoul National University College of Medicine
†본 연구는 2005년 서울대학병원 임상연구비 지원에 의해 이루어졌음.
논문접수일 : 2005년 4월 6일, 심사통과일 : 2005년 7월 31일
책임저자 : 이정렬 (110-744) 서울시 종로구 연건동 28번지, 서울대학교병원 소아흉부외과
(Tel) 02-2072-2877, (Fax) 02-764-3664, E-mail: jrl@plaza.snu.ac.kr
본 논문의 저작권 및 전자매체의 지적소유권은 대한흉부외과학회에 있다.

서 론

관상동맥루는 관상동맥에 발생하는 희귀한 선천성 심혈관 기형으로 발생률은 0.5% 미만이다. 심초음파와 관상동맥조영술의 보편화로 수술할 때까지 혹은 사망할 때까지 모르고 지내던 환자들에서도 관상동맥루의 조기 진단이 가능해져 증례가 증가하고 있다. 해부학적 특징과 병리적 특성에 대한 보고는 많으나[1-3] 치료받지 않았을 경우의 임상적 예후에 대해서는 잘 알려져 있지 않으며 외과 교정술이 관상동맥루의 예후에 미치는 영향에 대해서는 많은 연구가 이루어져 있지 않아 이 병변에 대하여 치료 방침을 결정하는데 망설임이 있는 경우가 흔하다. 저자 등은 이 연구를 통해 관상동맥루로 진단받고 수술 치료를 시행 받은 20명의 환자를 대상으로 형태학적, 해부학적 다양성을 관찰하고 수술 결과를 분석하여 치료방침의 지침을 마련하고자 하였다.

대상 및 방법

1986년 4월부터 2005년 3월까지 본원 어린이병원에서 관상동맥루로 수술을 받은 20명의 환자를 대상으로 하였다. 모든 환자에 대하여 수술 전 검사로 흉부 X선 검사, 심전도, 심초음파검사를 시행하였고 17명에서는 관상동맥조영술까지 시행하여 관상동맥루의 기시부를 확인하고 단락의 정도를 계산하였으며 아울러 동반된 다른 심기형도 조사하였다. 흉강 접근은 inverted C sternotomy를 시행한 1예를 제외한 19예에서 모두 정중흉골절개를 시행하였다. 16예에서 상하대정맥삽관을 시행하였고 이 중 1예는 삽관만 시행하고 심폐바이패스는 시행치 않았으며 이를 포함하여 심폐바이패스 없이 수술한 환자가 3명이었다. 단일정맥삽관을 시행한 경우가 2예 있었다. 수술 방법으로 심장외폐쇄술과 심장내폐쇄술, 혹은 두 가지 방법을 함께 사용하였는데 심장외폐쇄술로는 관상동맥루의 원위부를 박리한 후 일시적으로 관상동맥루를 폐쇄하여 허혈성 반응이 나타나지 않는 것을 확인한 후 결찰하는 방법, 수평매트리스 봉합을 이용하여 추벽형성을 하는 방법, 그리고 관상동맥루의 종절개를 통해 추벽성형술이나 첩포폐쇄술을 시행하는 방법이 사용되었고 심장내폐쇄술로는 체외순환하에서 개심술을 시행하여 심장 내 관상동맥루 출구를 단순 폐쇄하는 방법이 사용되었다. 수술 후 심전도를 시행하여 심근허혈, 경색, 심부정맥의 증거를 조사하였다. 외래 추적을 통해 운동능력을 평가하였고 관상동맥루로 인한 잔류 단락 또는 재발의 여부를 확인하고 심실기능을 평가하기 위한 심초음파 검사를 시행하였다. 심근허혈을 확인하기 위하여 심전도를 시행하였는데 심근허혈이 의심되는 경우는 운동부하 심전도와 심근스펙트를 시행하였다.

결 과

1986년 4월부터 2005년 3월까지 관상동맥루로 진단되어 수술을 시행받은 환자는 20명이었다. 수술 당시 환자들의 평균 연령은 41.2개월(13일~14세)이었고 9명은 남자, 11명은 여자였다. 술 전 증상을 보인 환자는 8명(40%)이었는데 그 내용은 울혈성 심부전(4명), 빈호흡(3명), 운동시 호흡곤란(2명), 청색증(2명), 흉통(1명), 빈맥(1명), 전신피로감(1명) 등이었다. 관상동맥루만 있었던 환자 7명 중 3명에서 술 전 증상이 있었다. 모든 환자에서 청진상 2-4도의 연속성 혹은 수축기 심잡음이 청진되었으며 5명에서 간비대소견이 관찰되었다. 흉부 X선 검사 소견상 11명에서 심비대가 관찰되었고 8명에서 폐음영의 증가가 관찰되었으며 나머지는 정상이었다. 수술 전 심전도에서 전기축의 전위 및 비특이적 변화 외에는 심근허혈의 증거가 있었던 경우는 없었으며 1명의 환자에서 1도방실차단이 있었다. 술 전 심초음파상으로 관상동맥루가 진단되지 않았던 경우가 5명이 있었고 이들은 이후 시행한 관상동맥조영술로써 관상동맥루를 진단할 수 있었으며 심초음파에서 관상동맥루를 진단했던 환자들 중 3명은 추가적인 관상동맥조영술을 시행하지 않았다. 관상동맥루의 기시는 우관상동맥이 9예, 좌회선관상동맥이 6예, 좌전하관상동맥이 2예, 좌주관상동맥이 2예였고 좌전하관상동맥과 좌회선관상동맥이 만나 관상동맥루 연결을 이루는 경우가 1예 있었다(Table 1). 1예에서 우관상동맥의 대동맥쪽의 유입구가 없는 단일관상동맥의 해부학적 변이가 관찰되었다. 관상동맥루가 관상동맥의 말단부에서 발생한 경우가 14예, 중간부에서 발생한 경우가 6예였으며 관상동맥루의 유입은 우심실로 이루어지는 경우가 11예, 우심방이 3예, 좌심실 3예, 주폐동맥 2예, 그리고 상대정맥으로 유입되는 경우가 1예였다(Table 1).

수술방법으로 심장외폐쇄술을 시행한 경우가 13예로 관상동맥루의 결찰술만을 시행한 경우가 7예, 결찰술과 추벽성형술을 함께 시행한 경우가 3예, 관상동맥루 종절개를 통해 추벽성형술을 시행한 경우가 2예, 첩포폐쇄술을 시행한 경우가 1예였다. 심장내폐쇄술만을 시행한 경우는 5예였고(Fig. 1) 심장외측에서의 결찰술과 심장내폐쇄술을 함께 시행한 경우가 2예 있었다(Table 2). 관상동맥루의 폐쇄와 함께 심방중격결손 일차봉합술(5예), 난원공 일차봉합술(4예), 심실중격결손 첩포폐쇄술(2예), 동맥관 결찰술(1예), 누두부근절제술(1예), 우심실-폐동맥 도관연결술(1예), 우심방내 섬유주 절제술(1예), 승모판 관찰(1예) 등의 수술이 시행되었다.

Table 1. Sites of origin and draining sites of coronary fistulas

	No. of patients	%
Site of origin		
RCA*	9	45
LCx†	6	30
LM‡	2	10
LAD§	2	10
LAD + LCx	1	5
Total	20	100
Draining site		
Right ventricle	11	50
Right atrium	3	15
Left ventricle	3	15
MPA∥	2	10
SVC¶	1	5
Total	20	100

*=Right coronary artery; †=Left circumflex artery; ‡=Left main coronary artery; §=Left anterior descending artery; ∥=Main pulmonary artery; ¶=Superior vena cava.

Table 2. Operative methods

Operative methods	No. of patients	%
External obliteration	13	65
Ligation only	7	35
Ligation + plication	3	15
Plication via fistulotomy	2	10
Patch closure via fistulotomy	1	5
Internal obliteration	5	25
Exnternal + Internal oliteration	2	10
Total	20	100

Table 3. In-hospital morbidities

Morbidities	No. of cases
Sinus arrhythmia	2
Complete atrioventricular block	1
Decreased ventricular function	2
Ventricular tachycardia	1
Pericarditis	1
Seizure	1
Total	8

수술 사망은 없었으며 술 후 합병증으로 일시적인 동성부정맥이 2예, 완전방실차단 1예, 심실기능 저하 2예, 심실성빈맥 1예, 심막염 1예, 간질성 발작 1예가 발생하였다 (Table 3). 수술 후 심실성빈맥을 보였던 환아의 경우 관상동맥루가 좌회선관상동맥에서 기시하여 좌심실로 유입되는 구조로 관상동맥루의 직경이 15 mm까지 확장되어 있었고 변연분지(marginal branch)에 동맥경화성 변성이 있었다. 경도의 승모판 협착 외에 동반 심기형은 없었고 수술 전 심실기능 저하와 심부전, 청색증이 심한 상태였으나 술 전 심전도상 심근허혈의 소견은 없었다. 수술은 동맥루 결찰술과 추벽성형술을 이용한 심장외결찰술을 시행하였으며 대동맥 차단하에 승모판을 관찰하였으나 이상 소견은 없었다. 술 후 일시적인 심실성 빈맥이 있었고 심전도상 심첨부의 심근허혈 소견이 있었으며 심초음파상 심실기능이 수술 전에 비해 떨어진 소견 관찰되었는데 수술 후 42개월째부터 수 차례의 심실성 빈맥이 발생하였다. 술 후 49개월째에 시행한 심근스펙트상 심기저부 중격에 가역적인 허혈 소견이 관찰되었다. 술 후 52개월째에 전기생리학적검사 시행한 후 RV pacing induced sustained VT 진단 하에 약물치료를 시작하였으며 약물치료 3개월째부터 심실성 빈맥은 없어졌다. 수술 후 167개월째 마지막으로 시행한 운동부하심전도상 이상 소견 없었으며 수술 후 181개월째에 시행한 심초음파상 심실기능 역시 정상 범위로 회복되었다. 그밖에 술 후 발생한 완전방실차단의 경우 재원 기간 중 2도방실차단으로 바뀐 상태로 퇴원하였으며 이후 외래에서 시행한 심전도상 정상동성리듬으로 환원된 것을 확인하였고 기타 재원 기간 동안 발생한 합병증은 퇴원 당시 모두 정상 상태로 호전되었다.

퇴원 후 평균 추적 관찰 기간은 55.1±50.2개월(4.0개월~18.0년)이었고 추적 관찰 기간 중의 사망은 없었다. 모든 환자들이 심전도를 시행하였고 18명이 심초음파를 시행하였으며 심근허혈이 의심되었던 2명은 심근스펙트를, 3명은 운동부하심전도를 시행하였다. 1예에서 전기생

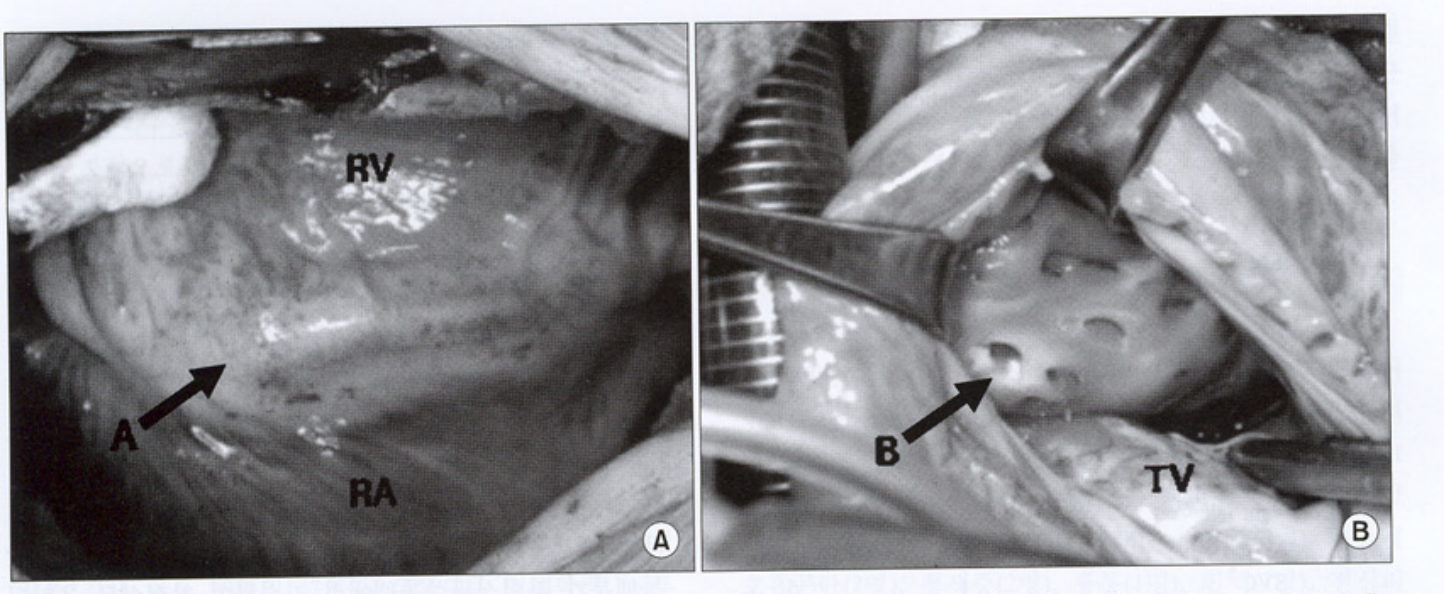

Fig. 1. Coronary fistula draining into right ventricle. (A) Coronary fistula originated from left circumflex artery and coursed along the right atrioventricular groove before entering right ventricle. (B) The opening of the coronary fistula was found on the anterior free wall of the right ventricle close to ventricular infundibular fold. A=Fistula entering site into right ventricle; B=The opening of fistula on right ventricular free wall; RA=Right atrium; RV=Right ventricle; TV=Tricuspid valve (septal leaflet).

리학적검사와 함께 관상동맥조영술을 시행하였다. 심초음파를 시행한 환자들 중 술 후 6개월 이내에 심초음파를 시행한 6명을 제외하였을 때 검사까지의 평균 기간은 56.6±46.0개월(8.5개월~15.1년)이었다. 그 결과 재발성 관상동맥루는 없었으나 술 전 관상동맥의 확장 소견이 있었던 10예 중 1예를 제외하고는 여전히 확장되어 있었으며 2예에서는 대동맥 근부의 확장과 함께 경도의 대동맥판부전 소견이 관찰되었는데 이들 중 1예에서 우관상동맥에서 발생한 관상동맥루에 대해 첩포폐쇄술후 발생한 근위 대동맥의 동맥류성 변화로 재수술을 시행하였다. 이 경우 술전 우관상동맥의 근위부 1/3이 최고 직경이 20 mm까지 심하게 확장되어 있어 관상동맥루를 절개한 후 우심실 유입부에 대해 첩포폐쇄술을 시행하였고 동반된 심방중격결손에 대해 일차봉합술을 시행하였는데 술 후 4개월째 외래에서 시행한 심초음파상 대동맥근부의 확장소견을 발견하였다. 환아는 별다른 증세가 없는 상태였으며 혈관조영전산화단층촬영 후 우관상동맥 기시부를 둘러싼 대동맥근부의 동맥류성 변화를 확인하고 상행대동맥 축소성형술을 시행하였으며 이후 추적관찰에서 술 후 합병증은 없었다. 그 밖의 관상동맥루 수술 후 장기 합병증으로는 증상을 동반하지 않는 심방성 서맥 1예와 우각차단 1예가 있었다.

고 찰

선천성 관상동맥루는 1865년 Krause에 의하여 최초로 기술되었으나 1958년이 되어서야 Fell 등에 의하여 최초로 성공적인 외과적 교정이 보고되었다[2]. 관상동맥 조영술의 도움 없이는 정확한 임상적 진단이 매우 어려우며 병변은 대개 동맥관개존증, 발살바동 파열, 대동맥 폐쇄부전을 동반한 심실중격결손, 체혈관을 침범한 동정맥 기형 등의 심기형을 감별 진단하는 과정에서 우연히 확인되는 경우가 많다[1-4]. 성인의 경우 상당수의 환자들에서 사망 후까지도 진단이 이루어지지 않은 경우가 있었으나[3,5] 선택적 관상동맥 조영술이 널리 사용되면서 관상동맥루의 진단 및 치료 건수가 증가하는 추세에 있다. 보고된 바에 따르면 성인 환자에서 심도자술을 시행받는 모든 환자의 0.2~0.6%에서 이 병변이 발견된다[6]. Gillebert 등[7]에 의하면 관상동맥 조영술을 시행받은 14,000명의 환자를 대상으로 시행한 대규모 연구 결과 19명에서 관상동맥루가 발견되어 발생률은 0.13%였다. 본 연구에서는 본 소아병원에서 동기간 선천성 심혈관 질환으로 수술 받은 환자 11,267명 중 20명이 관상동맥루 소견을 보여 선천성 심질환 중 발생율은 0.18%로 비슷한 결과를 보였다.

증상은 운동시 호흡곤란, 빈호흡, 간헐적인 청색증 등이 보고되었으나 대략 40~55%의 관상동맥루 환자에서 전혀 증상이 없는 것으로 알려져 있으며[1,2,8,9] 본 연구에서도 11명(57.3%)의 환자가 증상이 없었다. 연령이 증가함에 따라 증상이 있는 환자의 비율이 늘어난다는 증거가 있는데[4,6,8] Liberthson 등[10]은 관상동맥루를 가진 187명의 환자를 검토하여 20세를 기준으로 증상이 있는 환자의 비율이 9%에서 55%까지 증가하는 것을 보고하였으며 수술 전에 사망하는 경우도 20세 전에는 1%였으나 20세 이후에는 14%까지 증가하였다. 20세 이하의 연령군에서의 사망률 및 합병증 이환률은 각각 1%, 7%로 20세 이상의 연령군의 7%, 23%에 비하여 우수한 수술 결과를 보였다. 본 연구에서는 어린이 병원의 특성상 모든 환자가 20세 이하였는데 술 전 증상의 여부나 술 후 합병증 및 사망률에 있어 연령에 따른 차이는 발견할 수 없었다.

증상이 있거나 합병증이 발생한 모든 환자는 심장외폐쇄술이나 심장내폐쇄술, 혹은 이 두 가지를 병행하는 외과 치료를 시행하는 것이 원칙이나[1,6,8,9,11,12] 증상이 없는 환자에서는 임상의들의 많은 수에서 유의한 단락에 의하여 심장에 용적과부하를 유발하는 경우에만 수술을 시행하려고 하는 경향도 있다. 그러나 최근 들어 많은 보고자들이 무증상의 환자들에서 수술을 시행해야 할 것을 권고하고 있다. 이들의 주장에 의하면 수술적 치료가 안전하고 사망률 및 합병증 이환률이 낮고[1,4,9,11,13] 혈역학적 교란상태를 즉각적으로 교정함으로써 관상동맥루에 의해 유발되는 용적 과부하를 해소할 수 있는 이론적인 장점이 있으며 수술 후 재발율이 낮고 조기에 수술하는 것이 더 안전하며 조기에 수술함으로써 합병증 발생 위험이 감소한다는 사실을 입증하였다[8-10,14]. 본 증례 중 유의한 단락이 없는 무증상의 환자 7명에 대해 수술이 시행되었는데 수술 직후는 물론 술 후 추적관찰 중에도 어떠한 합병증도 없었다는 사실은 이들의 주장과 일치하는 결과였다. 이와 같이 수술을 선호하는 그룹의 주장이 대세를 이루고 있긴 하지만 이러한 치료 방침에 이의를 제기하는 연구자들도 있다. 이들의 논리는 이 병변의 자연 경과가 명확히 밝혀지지 않았다는 사실에 근거하고 있다. 드물기는 하지만 병변의 자연 폐쇄도 보고된 바 있으며[15] Francis 등[16]은 관상동맥-폐동맥간 동맥루에 의하여 2 : 1 단락 소견을 보이는 환자를 13년간 추적 관찰하여 기능적, 혈역학적, 조영술상 변화가 없었음을 보고한 바 있고 유사한 보고들이 장기간 추적 관찰한 결과 병변이 진행하지 않았음을 보고하고 있다. 하지만 Cheung 등[17]은 자신들의 경험에서 관상동맥루의 주 병변을 폐쇄한 후 추적 관찰 도중에 반대측의 작은 관상동맥루 병변의 크기가 증가한 사실과 진단 당시 증상이 없었던 환자가 3~5년 만에 증상이 발생한 사실을 보고함으로써 시간이 경과함에 따라 병변이 진행될 수 있다고 주장하고 있다.

본 연구에서는 Jaffe[18]와 Gasul 등[4]이 보고한 바와 같이 확장된 근위부 관상동맥이 확장된 채로 남아있음을 발견하였다. Araya 등[19]은 재발성 관상동맥류가 파열되어 관상동맥루 수술 후 6개월만에 사망한 경우를 보고한 바 있는데 이는 관상동맥루의 폐쇄만으로는 병변의 파열을 예방할 수 없음을 시사하고 있다. 그리고 Cheung 등[17]은 이환된 근위부 관상동맥이 매우 확장되어 있고 벽이 얇은 경우 Teflon felt strip을 이용한 추벽 형성술을 통하여 관상동맥류 절제술을 시행하거나 추후 파열을 예방하기 위하여 벽이 얇은 부위에 다크론 첩포(Dacron patch)로 보강하는 것을 권유하고 있다. 저자들의 경우 관상동맥루의 확장이 있더라도 파열을 예방하기 위한 추가 수술을 시행하지는 않았는데 수술 후 추적관찰 기간 동안 관상동맥의 확장이 진행하는 소견은 관찰되지 않았으나 이는 향후 지속적인 추적이 요구된다고 생각한다.

수술 후 발생할 수 있는 허혈에 대비하여 일시적으로 병변을 결찰하여 심근경색 여부를 확인하는 것은 필요하다고 여겨진다. 본 증례들 중 1예에서 일시적 폐쇄 검사에서 음성 반응을 보여 좌회선관상동맥에 발생한 관상동맥루를 결찰한 1명의 환자에서 수술 후 심전도 및 심근스펙트상 허혈의 증거가 관찰된 바 있다. 결찰술 후 4시간 만에 허혈의 증거가 관찰된 유사한 사례가 다른 연구자들에 의하여 보고된 바 있다[20]. 본 연구에서는 다행히도 이후의 추적관찰 과정에 시행한 운동부하 검사에서 심근허혈의 증거가 발견되지 않았으며 반대측 관상동맥계의 부행혈관이 혈류 유지 역할을 하고 있는 것으로 생각되나 모든 환자에서 심근 전체에 혈류를 공급하기에 충분한 정도의 부행 혈관이 발생할 수 있는지에 대해서는 아직 밝혀져 있지 않은 상태이다.

결 론

저자 등은 본 연구를 통하여 과거 20년간 임상 경험한 관상동맥루의 해부학적인 다양성과 수술 치료의 결과를 통해 증상, 합병증, 혈역학적으로 의미있는 단락이 있는 환자들이 관상동맥루의 주된 수술 적응증이라는 사실을 입증하였다. 그러나 관상동맥루의 재발이나 수술로 인한 합병증의 발생률이 상대적으로 낮고 관상동맥루의 진행의 증거가 보고되고 있기에 저자 등은 단락이 없거나 경도 이하의 단락 소견을 보이는 무증상의 환자에서도 수술 치료를 원칙으로 삼고자 한다. 이러한 환자군에서의 수술적 치료의 장기적인 결과 및 잠재적 위험성은 아직 밝혀져 있지 않지만 적어도 55.1±50.2개월(4.0개월~18.0년)의 추적 결과상으로는 만족할 만하였으며 보다 분명한 결론을 내리기 위해 더 많은 수의 환자를 대상으로 보다 장기간의 연구가 필요할 것으로 생각된다.

참 고 문 헌

1. Lowe JE, Sabiston DC Jr. *Congential malformations of the coronary circulation*. In: Sabiston DC Jr, Spencer FC. *Gibbon's surgery of the chest*, 4th ed. Philadelphia: WB Saunders. 1983:1409-24.
2. Fell EH, Weinberg J, Gordon AS, Gasul BM, Johnson FR. *Surgery for congenital coronary artery arteriovenous fistula*. Arch Surg 1958;77:331-5.
3. Meyer J, Reul GJ, Mullins CE, McCoy J, Hallman GL, Cooley DA. *Congenital fistula of the coronary arteries, clinical considerations and surgical management in 23 patients*. J Cardiovasc Surg 1975;16:506-11.
4. Gasul BM, Arcillar RA, Fell EH, Lynfield J, Bioff JP, Luan LL. *Congenital coronary arteriovenous fistula*. Pediatrics 1960;25:531-60.
5. Ogden JA, Stansel HC Jr. *Coronary arterial fistulas terminating in the coronary venous system*. J Thorac Cardiovasc Surg 1972;63:172-82.
6. Effler DB, Sheldon WC, Turner JJ, Groves LK. *Coronary arteriovenous fistulas: Diagnosis and surgical management. Report of fifteen cases*. Surgery 1967;61:41-50.
7. Gillebert C, Van Hoof R, Van de Werf F, Piessens J, De Geest H. *Coronary artery fistulas in an adult population*. Eur Heart J 1986;7:437-43.
8. Daniel TM, Graham TP, Sabiston DC Jr. *Coronary artery-right ventricular fistula with congestive heart failure, surgical correction in the neonatal period*. Surgery 1970;67:985-94.
9. Rittenhouse EA, Doty DB, Ehrenhaft JL. *Congenital coronary artery-cardiac chamber fistula: review of operative management*. Ann Thorac Surg 1975;20:468-85.
10. Liberthson RR, Sagar K, Berkoben JP, Weintraub RM, Levine FH. *Congenital coronary arteriovenous fistula: report of 13 patients. Review of literature and delineation of management*. Circulation 1979;59:849-54.
11. Lowe JE, Oldham HN, Sabiston DC Jr. *Surgical management of congenital coronary artery fistulas*. Ann Surg 1981;194:373-80.
12. Tkebuchava T, Vonsegesser LK, Vogt PR, Jenni R, Arbenz U, Turina M. *Congenital coronary fistulas in children and adults: diagnosis, surgical technique and results*. J Cardiovasc Surg 1996;37:29-34.
13. John S, Perianayagam WJ, Muralidharan S, et al. *Surgical treatment of congenital coronary artery fistula*. Thorax 1981;36:350-4.
14. Lukacs L, Arvay A. *Bilateral congenital coronary artery-pulmonary artery fistulas: report of two cases and review of the literature*. J Cardiovasc Surg 1986;27:90-3.
15. Shubrooks SJ, Naggar CZ. *Spontaneous near closure of coronary artery fistula*. Circulation 1978;57:197-9.
16. Francis CK, Sacheti CK, Cohen RB. *Fistulous communication between the left coronary artery and main pulmonary artery. A thirteen year follow-up*. Cath and Cardiovasc Diag 1979;5:357-66.
17. Cheung DLC, Au WK, Cheung HH, Chiu CS, Lee WT. *Coronary artery fistulas: Long-term results of surgical correction*. Ann Thorac Surg 2001;71:190-5.
18. Jaffe RB, Glancy DL, Epstein SE, Brown BG, Morrow AG. *Coronary arterial-right heart fistulae. Long term Observations in seven patients*. Circulation 1973;47:133-43.
19. Araya I, Oda Y, Yamamoto K, Tanaka S, Nabeshima Y. *Surgical experiences with congenital coronary arteriovenous fistula*. Jap J Thorac Surg 1966;19:281-4.
20. Cooley DA, Ellis PR Jr. *Surgical considerations of coronary arterial fistula*. Am J Cardiol 1962;10:467-74.

=국문 초록=

배경: 관상동맥루 환자의 수술 적응증과 수술시기에 대하여 여러 가지 논란이 있으나 최근 들어서는 수술의 위험성이 거의 없고 장기 성적을 개선하는 역할을 한다는 이유로 진단이 되면 수술을 하는 것이 대부분의 병원의 치료 전략이다. 본 연구에서는 과거 20년간 본 병원에서 경험한 관상동맥루의 해부학적 다양성과 수술결과를 분석하였다. **대상 및 방법:** 1986년부터 2005년까지 단일 병원에서 관상동맥루로 수술 받은 20명의 환자를 대상으로 후향적으로 의무기록을 검토하였다. **결과:** 12명(60.0%)의 환자들은 술 전 자각 증상이 없었으며 모든 환자를 대상으로 술 전 심전도와 심초음파를 시행하였고 17명의 환자는 관상동맥 조영술까지 시행하였다. 형태학적으로 동일 환자에서 두 군데 이상의 관상동맥루가 있었던 경우는 없었으며 동맥루의 기시부가 좌관상동맥이었던 경우가 11예, 우관상동맥이었던 경우가 9예였다. 관상동맥루의 심장 내 유입위치는 우심실인 경우가 11예, 우심방인 경우가 3예, 주폐동맥인 경우가 2예, 상대정맥인 경우가 1예였으며 좌심실로 유입되는 경우는 3예였다. 병변 부위의 관상동맥은 확장되거나 동맥류를 만들고 있었는데 관상동맥의 확장과 함께 동맥경화가 동반되어 있었던 경우가 1예 있었으나 술 전 심전도상 심근 허혈의 증거는 없었다. 수술은 심장외폐쇄술과 심장내폐쇄술, 혹은 두 가지 방법을 함께 사용하였는데 심장외폐쇄술만을 시행한 경우가 13예로 이 중 관상동맥루의 결찰술만을 시행한 경우가 7예, 결찰술과 추벽성형술을 함께 시행한 경우가 3예, 관상동맥루 종절개를 통해 추벽성형술을 시행한 경우가 2예, 첩포폐쇄술을 시행한 경우가 1예였다. 심장내폐쇄술만을 시행한 경우는 5예였고 심장외측에서의 결찰술과 심장내폐쇄술을 함께 시행한 경우가 2예 있었다. 수술 사망은 없었으며 술 후 합병증으로 일시적인 동성부정맥이 2예, 완전방실차단이 1예, 심실기능저하가 2예, 심실성빈맥이 1예, 심막염이 1예, 간질성 발작이 1예 있었으나 퇴원 당시 모두 소실되었다. 평균 추적 관찰 기간은 55.1±50.2개월(4개월~18년)이었으며 재발한 경우는 없었으나 우관상동맥에 발생한 관상동맥루에 대해 첩포폐쇄술 후 발생한 근위대동맥의 동맥류성 변화로 인한 2차 수술이 1예 있었다. **결론:** 저자 등은 본 연구를 통해 관상동맥루의 해부학적 다양성을 확인할 수 있었으며 정확한 술 전 진단 하에 외과 교정을 시행하였을 때 경험한 모든 경우에서 재발을 포함한 증상의 잔존 없이 완치가 가능하여 향후에도 진단이 되면 수술하는 것을 본 질환의 치료 원칙으로 삼고자 한다.

중심 단어 : 1. 관상동맥루
2. 루공