

소아 환아에서 Duran Ring 사용 후 발생한 승모판협착

- 2예 보고 -

김관창* · 김웅한* · 최세훈* · 장우성* · 여인권* · 김용진*

Mitral Stenosis by Duran Ring in Children

- Two cases report -

Kwan Chang Kim, M.D.*, Woong-Han Kim, M.D.*, Sae Hoon Choi, M.D.*
Woo Sung Jang, M.D.*, In Gwon Yeo, M.D.*, Yong Jin Kim, M.D.*

Mitral stenosis was developed after Duran ring annuloplasty in two growing children during follow up period of 8 years and 5 years respectively, which may be due to pannus overgrowth and patient's growing. Only removal of pannus and prosthetic ring has resulted in complete relieving of Mitral stenosis. With time, even adult-sized annuloplasty ring may induce stenosis in growing children.

(Korean J Thorac Cardiovasc Surg 2005;38:849-851)

Key words: 1. Prosthetic rings
2. Mitral valve, repair
3. Mitral stenosis
4. Annuloplasty

증례

증례 1

환아는 생후 24개월(12 kg)에 심실중격결손과 동반된 승모판역류증(grade III)으로 수술을 시행하였다. 당시 자가 심낭을 이용하여 심실중격결손을 막았으며 승모판막은 심방중격을 통해 접근하여 늘어난 앞쪽 승모첨판의 건삭을 줄여주고 뒤쪽 승모첨판의 이차 건삭(secondary chordae)을 잘라서 판막의 모양을 교정한 뒤 Duran ring 25 mm로 승모판륜성형술을 시행하였다. 수술 9일 후 시행한 심초음파에서 승모판역류증은 호전되어(trivial to grade I) 합병증 없이 퇴원하였다. 8년 뒤 환아는 증상은 없었으나

(NYHA Fc I) 추적 심초음파에서 진행되는 승모판협착(peak pressure gradient: 12~15 mmHg, mitral valve area: 1.0 cm²) 소견으로 재수술을 시행하였다.

두 번째 수술은 환아가 10세(26 kg) 때 좌심방을 통해 승모판막을 관찰하였다. Duran ring 주위의 심한 섬유화조직으로 인하여 승모판상부의 판누스(pannus) 형성과 판막 교련부의 융합(commisural fusion)에 의한 협착이 관찰되었다. 수술은 Duran ring과 승모판상부의 판누스(pannus, Fig. 1)를 제거한 뒤 양측 교련부절개를 시행하고 양측 판막륜성형술(Wooler's method)을 시행하였다. 수술장 경식도 초음파에서 승모판협착은 호전되었고(pressure gradient peak: 6.3 mmHg, mean: 3.8 mmHg) 승모판역류증은 grade I 이었다. 현재 2년째 경과관찰 중이며 승모판 협착(mean

*서울대학교 어린이병원 흉부외과, 서울대학교 의과대학 흉부외과학교실
Department of Thoracic and Cardiovascular Surgery Seoul National University Children's Hospital, Seoul National University College of Medicine

†2005년 소아 심장학회 춘계학술대회에서 구연 발표된 내용임.

논문접수일: 2005년 8월 23일, 심사통과일: 2005년 9월 29일

책임저자: 김용진 (110-744) 서울 종로구 연건동 28번지, 서울대학교 어린이병원 흉부외과, 서울대학교 의과대학 흉부외과학교실 (Tel) 02-2072-3638, (Fax) 02-745-5209, E-mail: kyj@plaza.snu.ac.kr

본 논문의 저작권 및 전자매체의 지적소유권은 대한흉부외과학회에 있다.

대한외지 2005;38:849-851

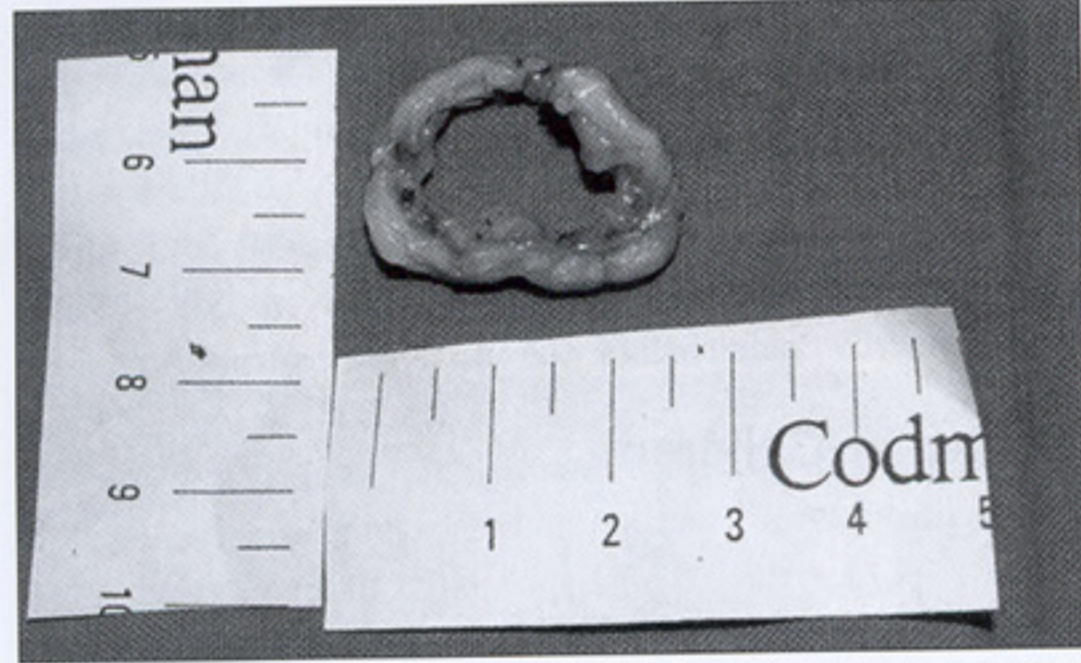


Fig. 1. Removed duran ring 25 mm with pannus (case 1).

pressure gradient: 5.6 mmHg)과 승모판 역류가 grade II로 증가된 상태이다.

증례 2

환아는 10세에 선천성 승모판역류증(grade IV)으로 수술을 시행하였으며 좌심방을 통해 승모판막을 관찰하여 뒤쪽 교련부성형술(key type) 후에 Duran ring 25 mm로 판막륜성형술을 시행하였다. 수술 후 9일째 시행한 심초음파에서 승모판역류증은 호전되어(trivial) 수술 후 14일째 합병증 없이 퇴원하였다.

3년 뒤 추적 심초음파에서 승모판협착(mean pressure gradient: 8.4 mmHg)이 발견되었고 5년 뒤 증상은 없었지만 진행되는 승모판협착(mean pressure gradient: 9.5 mmHg, mitral valve area: 0.98 cm²) 소견으로 재수술을 시행하였다. 재수술시 승모판막의 움직임에는 이상이 없었고 교련부유착도 없었다. 하지만 Duran ring 주위에 심하게 섬유조직이 발달되어 있었다. Duran ring과 승모판상부의 판누스를 제거하는 것만으로 역류 없이 승모판 협착이 해결되었고 섬유화된 판막륜 부위의 자가조직을 이용하여 판막륜을 보강하는 봉합술만을 시행하였으며 수술장 경식도 초음파검사서 승모판협착은 호전되었고(mean pressure gradient: 3 mmHg) 승모판역류증도 grade I이었다. 현재 4개월째 외래 관찰 중이다.

고찰

소아에서 승모판막에 대한 수술은 상대적으로 보고된 경험이 적으며 일반적으로 판막륜의 크기가 작고, 판막의 형태가 다양하며, 다양한 심기형이 동반되고, 수술시 잠재적 성장 가능성을 유지해야 하며 환아의 성장으로 상대적

인 협착증의 발생할 수 있고 항응고 치료의 어려움 등으로 사망률과 유병률이 높은 것으로 보고되고 있다[1-4]. 일반적으로 판막 성형보다 판막치환술을 시행받은 환자들에서 사망률이 더 높으며[2,5] 5세 미만의 환자들에서 조기 사망률이 30% 이상으로 알려져 있으며 최근에는 0~20%로 향상된 결과들이 보고되고 있다[6,7].

소아에서 승모판막병변으로 판막륜확장(annular dilatation), 판막탈출증(prolapsed leaflet)이 가장 흔하며 최근에는 이에 대해서 적극적인 승모판막성형술을 시행하여 5.7%의 조기 사망과 6.0%의 만기 사망으로 비교적 향상된 결과를 보고[7]하고 있고 판막성형술 후 재수술이 필요한 경우에도 적극적으로 2차 승모판막성형술이 시도되고 있다. 최근의 보고에 의하면 수술 후 10년 동안 심장에 관계된 합병증이 발생하지 않을 확률(Freedom from cardiac events)는 72.7~91.9%으로 비교적 만족스러운 결과를 보였다[7,8]. 성인에서 많이 사용되는 기구를 이용한 판막륜성형술(Rigid ring annuloplasty)은 소아에서 판막륜의 성장을 방해하고 재수술의 가능성으로 일반적으로 10세 이상의 환자에서 선택적으로 사용되고 있다.

본문의 두 증례에서는 성장을 고려하여 비교적 큰 어른 크기의 Duran ring 25 mm를 이용하여 승모판막륜성형술을 시행하였지만 각각 술 후 8년과 5년 뒤 승모판협착증이 발생하여 재수술을 시행하였다. 이는 판막의 변화보다는 인공성형물 주위에 발생한 섬유화 조직에 의한 2차적 판누스 형성 혹은 섬유화 조직에 의한 판막 교련부의 융합에 의한 승모판협착이었다. 두 환자 모두에서 승모판막륜과 섬유화 조직을 제거하고 한 환자에서는 융합된 교련부를 절개함으로써 승모판협착은 호전되었다. 성장 잠재력이 높은 소아에 판막주위의 인공성형물은 장기적으로 협착을 초래할 수 있으며 가능하면 피하는 것이 좋으리라 사려되며 불가피한 경우 협착에 대한 주의 깊은 추적이 요구된다.

참고 문헌

1. Carpentier A, Branchini B, Cour JC, et al. Congenital malformations of the mitral valve in children: pathology and surgical treatment. J Thorac Cardiovasc Surg 1976;72:854-66.
2. Zweng TN, Bluett MK, Mosca R, Callow LB, Bove EL. Mitral valve replacement in the first 5 years of life. Ann Thorac Surg 1989;47:720-4.
3. Okita Y, Miki S, Kusuha K, et al. Early and late results

김관창 외 소아에서 Duran Ring

of reconstructive operation for congenital mitral regurgitation in pediatric age group. J Thorac Cardiovasc Surg 1988; 96:294-8.

4. Chauvaud S, Fuzellier JF, Houel R, Berrebi A, Mihaileanu S, Carpentier A. Reconstructive surgery in congenital mitral valve insufficiency (Carpentier's techniques): long-term results. J Thorac Cardiovasc Surg 1998;115:84-93.

5. Kadoba K, Jonas RA, Mayer JE, Castaneda AR. Mitral valve replacement in the first of life. J Thorac Cardiovasc Surg 1996;100:762-8.

6. Caldarone CA, Raghuvver G, Hills CB, et al. Long-term sur-

vival after mitral valve replacement in children aged <5 years. Circulation 2001;104[suppl I]:I-143-7.

7. Yoshimura N, Yamaguchi M, Oshima Y, et al. Surgery for mitral valve disease in the pediatric age group. J Thorac Cardiovasc Surg 1999;118:99-106.

8. Sugit T, Ueda Y, Masumoto M, Ogino H, Nishizawa JJ, Matsuyama K. Early and late results of partial plication annuloplasty for congenital mitral insufficiency. J Thorac Cardiovasc Surg 2001;122:229-33.

=국문 초록=

Duran ring을 이용하여 승모판막륜 성형술을 시행 받은 두 명의 소아 환아에서 술 후 8년과 5년 뒤에 판누스와 환아의 성장에 기인한 승모판협착이 발생하였다. 판누스와 Duran ring을 제거함으로써 승모판협착증은 호전되었다. 비록 어른에서 사용되는 충분한 크기의 판막륜 성형링이 사용되더라도 성장하는 소아에서는 시간이 지남에 따라 협착이 발생할 수 있다.

- 중심 단어 : 1. 인조 ring
2. 승모판 성형술
3. 승모판막협착
4. 판륜성형술